

Cours De Résidanat

Sujet: 17

Coma

Orientations diagnostiques

Objectifs :

- 1) Définir le coma
- 2) Etablir le diagnostic positif d'un coma à partir des données cliniques et paracliniques
- 3) Etablir le diagnostic étiologique et différentiel d'un coma à partir des données cliniques et paracliniques
- 4) Evaluer la profondeur d'un coma
- 5) Préciser le retentissement viscéral d'un coma en fonction de sa profondeur
- 6) Etablir le diagnostic d'une mort encéphalique à partir des données cliniques et paracliniques

Connaissances préalables requises

Pour le prérequis, il faut les notions d'anatomie du cerveau de physiologie et de pathologie en neurologie.

Activités d'apprentissage

Il s'agit de la liste des activités d'apprentissage aussi bien théoriques que pratiques.

1. Introduction

- ✓ Les troubles de l'état de conscience constituent un motif fréquent d'hospitalisation en milieu de réanimation : 3 % des consultations aux urgences et 30 % des hospitalisations en réanimation.
- ✓ Il s'agit d'une véritable **URGENCE** diagnostique et thérapeutique.
- ✓ En effet, le pronostic vital peut être mis en jeu à court terme en raison de la gravité de l'état neurologique (risque d'engagement cérébral et de mort encéphalique) ou en raison de la gravité de l'affection sous-jacente (Etat de choc septique en rapport avec une méningite bactérienne).
- ✓ Les étiologies sont multiples. Elles sont dominées par les causes toxiques et traumatiques chez la population jeune et par les causes vasculaires chez les patients âgés. L'enquête étiologique doit être débutée dès l'admission pour instaurer un traitement étiologique appropriée.
- ✓ Une étiologie doit être impérativement recherchée dans tous les cas :
L'HYPOGLYCEMIE.
- ✓ En dehors des causes métaboliques et toxiques dont le pronostic est souvent favorable, les autres causes traduisent le plus souvent une gravité considérable.
- ✓ L'hospitalisation en réanimation est donc obligatoire. Le traitement comporte deux volets : symptomatique et étiologique (+++).

2. Définitions

- ✓ **La vigilance** est un état d'éveil permettant l'ouverture des yeux, la réponse motrice et la communication verbale. Il s'agit d'une fonction qui dépend de la formation réticulée activatrice ascendante et dont l'évaluation peut être réalisée de façon objective.
- ✓ **La conscience** est définie par la connaissance du soi et du monde extérieur permettant d'établir un discours cohérent et d'avoir un comportement adapté aux stimulations. Il s'agit d'une fonction corticale représentant la somme des fonctions affectives et cognitives.
- ✓ **Les troubles de la conscience** impliquent nécessairement un dysfonctionnement cérébral à l'origine d'une altération de la conscience et à moindre degré la vigilance. Ces troubles peuvent évoluer jusqu'au coma, **présentation la plus extrême**, associant alors une absence d'éveil et de réponse comportementale « adaptée » même en réponse à des stimulations douloureuses.

Ainsi le coma est défini par altération profonde et durable de la conscience (consciousness) et de la vigilance (arousal), non réversible par une stimulation extérieure. Le patient comateux n'ouvre pas les yeux (ni spontanément, ni après une stimulation) et, même après ouverture manuelle, aucune poursuite **visuelle n'est observée. Il n'émet aucun son et n'obéit à aucun ordre verbal. Aucune réponse volontaire et consciente n'est observée. Seule, une activité réflexe persiste. Cet état doit durer au moins une heure pour être différencié d'une syncope ou d'un autre état de conscience transitoirement altéré. Cliniquement le coma est défini par un score de Glasgow < 8.**

- ✓ **Syndrome d'éveil non-répondant ou état végétatif :** L'état végétatif résulte souvent d'une atteinte globale du cortex ou de la matière blanche ou, dans certains cas, d'une lésion thalamique bilatérale avec préservation de la substance réticulée. Le terme « végétatif » signifie qu'il y a préservation des fonctions autonomes (régulation cardiovasculaire, thermorégulation) et du cycle veille sommeil (épisodes d'ouverture spontanée des yeux). Le patient ne répond pas à la commande verbale et, s'il peut émettre des grognements, il ne parle pas et ne produit aucun mot. Dans certains cas, des comportements tels que rire, pleurer ou grimacer sans raison apparente ou suivre un objet des yeux pendant une très courte durée (1-2 secondes) ont été observés. La compatibilité du suivi du regard avec le diagnostic d'état végétatif est encore débattue. Lorsque le patient reste un mois ou plus dans cet état, on parle d'état végétatif « persistant » et « permanent » après une période de trois mois (pour une étiologie non-traumatique) à un an (pour une étiologie traumatique). **NB : Il est impossible de certifier l'absence de récupération des états végétatifs « persistant » ou « permanent ».**
- ✓ **L'état de conscience minimale :** se caractérise, contrairement à l'état végétatif, par un certain degré de conscience. Un patient en état de conscience minimale présente des réponses reproductibles à la commande et peut suivre des yeux un objet de manière soutenue. Le patient peut aussi communiquer de manière élémentaire mais adéquate, et ceci par le canal verbal ou gestuel (par un mouvement de la tête signifiant « oui » ou « non »). Il peut manifester des comportements émotionnels adaptés, contrairement aux patients en état végétatif qui pleurent et rient de manière non pertinente. Il est important de souligner que ces réponses sont souvent fluctuantes. Elles peuvent être observées puis absentes d'un jour à l'autre ou selon le moment de la journée (matin ou après-midi). La réponse à une stimulation ou à un ordre verbal est par ailleurs souvent latente.

- ✓ NB : Comme pour l'état végétatif, il est difficile d'émettre un pronostic. Les chances de récupération sont meilleures qu'en état végétatif. Cependant, certains patients ne progressent pas ou peu et restent de manière prolongée dans cet état.

- ✓ **Autres troubles de la conscience : sont également caractérisés par une réduction de la vigilance et une altération des fonctions mentales :**

- *L'obnubilation* : Correspond à un ralentissement de toutes les fonctions de la conscience avec dégradation de l'attention.
- *Confusion mentale* : Altération des fonctions stratégiques de la conscience (mémoire, orientation temporo-spatiale, planification).
- *La stupeur* : Réaction fugace d'éveil aux stimulations nociceptives avec une réactivité motrice encore plus ou moins organisée et une communication par le langage très fruste.

Donc il apparaît que deux composantes essentielles sont nécessaires pour produire une expérience consciente : le niveau d'éveil et la perception consciente. L'éveil, objectivé par l'ouverture des yeux, est principalement contrôlé par la formation réticulée au sein du tronc cérébral et ses projections. La perception consciente, parfois appelée expérience subjective, correspond à la capacité d'interaction avec l'environnement et de représentation de soi, ce qui est véhiculé par l'ensemble des fonctions cognitives et affectives de l'individu et dépend essentiellement du cortex cérébral (Figure 1).

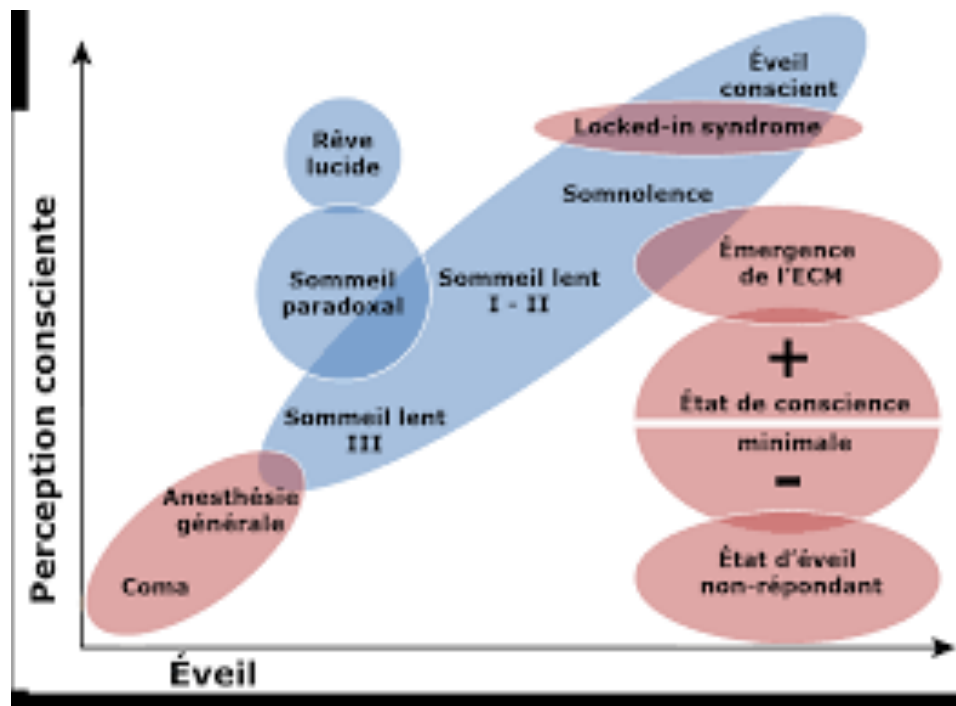


Figure 1 : Les différents états physiologiques (en bleu) et pathologiques (en rouge) de conscience altérée, en fonction des deux composantes principales de la conscience : le niveau d'éveil et la perception consciente.

Etablir le diagnostic positif d'un coma à partir des données cliniques et para-
Clinique

3. L'examen clinique

3.1. Rechercher une détresse vitale

Pour tout malade en coma il faut impérativement rechercher une menace vitale immédiate et rechercher de troubles végétatifs ou métaboliques majeurs et ceci par un examen clinique minutieux.

- *Etat circulatoire* : présence des pouls, pression artérielle, fréquence cardiaque, recherche de signes périphériques de choc.

- *Etat respiratoire* : fréquence respiratoire, rythme, amplitude des mouvements ; signe d'encombrement ou d'œdème pulmonaire, cyanose. Des signes de détresse respiratoire patents (tachypnée, désaturation, bradypnée voire pauses respiratoires) ou un encombrement laryngé et/ou pulmonaire, imposent le recours à l'intubation endotrachéale et à la ventilation mécanique.

- *Effectuer une glycémie capillaire* : L'hypoglycémie est à éliminer de principe car elle peut être responsable de lésions cérébrales si elle est prolongée.

3.2. Protéger le patient en coma

L'existence d'une détresse vitale, circulatoire ou ventilatoire, doit entraîner un traitement immédiat.

- ✓ Assurer la liberté des voies aériennes supérieures par pose d'une canule buccale de type canule de Mayo et entamer une ventilation mécanique en cas de détresse respiratoire, encombrement ou en cas de coma profond (score de Glasgow $\leq 8/15$).
Par ailleurs, l'absence des comportements de veille peut exposer le patient au risque d'obstruction des voies aériennes supérieures par chute du tonus des muscles pharyngolaryngés et au risque majeur d'inhalation de liquide gastrique. Ce constat impose d'abord le positionnement en position latérale dite de sécurité en étant prêt à aspirer les vomissements éventuels.
- ✓ Corriger une hypotension pour améliorer la perfusion cérébrale
- ✓ Traiter en **URGENCE** un **état de mal convulsif**.

3.1. Examen neurologique

3.1.1. Evaluation des fonctions supérieures

- ✓ C'est la première étape de l'examen neurologique chez un patient comateux.
- ✓ Il permet de juger le comportement global du patient :
 - Les possibilités de communication par le langage.
 - Possibilité d'exécution des ordres simples ou complexes.
 - Le comportement visuel : Adhérence à l'environnement, quête du regard, clignement à la menace...
 - Le degré d'organisation motrice : Position et attitude du corps, mimiques, gestes fins...
- ✓ En l'absence de signe d'éveil spontané, des stimulations diverses et variées, d'intensités croissantes seront testées jusqu'à l'ouverture des yeux.
- ✓ Les manifestations associées, notamment l'orientation du regard devraient être notées.

3.3.2. Evaluation de la motricité et du tonus musculaire

3.3.2.1. Evaluation du tonus musculaire

- ✓ Le coma est le plus souvent associé à une hypotonie.
- ✓ La constatation d'une hypertonie pyramidale ou extra-pyramidale constitue un élément d'orientation étiologique important.
- ✓ La raideur de la nuque et le syndrome méningé ne peuvent être retrouvés que dans les comas légers

3.3.2.2. Evaluation de la motricité des membres et de la face

- ✓ L'examen neurologique doit être toujours **comparatif**.
- ✓ La motricité spontanée et en réponse à la stimulation douloureuse doit être étudiée chez tous malade comateux. La stimulation douloureuse doit être centrée (friction du sternum) et latéralisée (compression unguéale).
- ✓ La réponse motrice peut être orientée (la main se déplace rapidement vers le stimulus), un mouvement d'évitement (retrait brusque) ou une flexion/extension lentes et stéréotypées.
- ✓ Outre la nature de la réponse, la stimulation douloureuse permet de diagnostiquer un déficit moteur (hémiplégie, paraplégie, tétraplégie).
- ✓ Il faut également noter les mouvements anormaux : Convulsions partielles ou généralisées, fasciculations, myoclonies...
- ✓ La motricité faciale peut être évaluée chez les malades comateux par la manœuvre de **Pierre Marie et Foix** (compression postérieure des branches montantes des mandibules).

L'examen comportera finalement une étude comparative des réflexes ostéo-tendineux et des réflexes cutanéoplantaires à la recherche d'un signe de Babinski traduisant un syndrome pyramidal.

3.3.2.3. Examen des yeux

L'examen des yeux est impératif chez tout patient présentant un tableau de coma. Il comporte plusieurs volets : L'examen des paupières, l'examen des pupilles et l'examen des globes oculaires.

■ Paupières et clignement

- ✓ En dehors de la diplopie faciale (VII), l'hypotonie palpébrale avec occlusion incomplète des yeux est un signe de coma profond.

- ✓ La persistance d'un clignement à la menace (qui implique le cortex occipital) traduit un trouble de la vigilance peu profond.

- ✓ Peut également être recherché par divers tests dont le réflexe fronto-orbitaire.

■ **Les pupilles**

- ✓ L'ouverture des pupilles est sous la dépendance de deux systèmes antagonistes : Sympathique irido-dilatateur et parasympathique irido-constricteur.
- ✓ Les variations des diamètres pupillaires sont de grande importance dans la surveillance d'un patient comateux.
- ✓ Les termes myosis et mydriase sont subjectifs : Il faudra donc relever le diamètre pupillaire mesuré sous éclairage vif puis à la pénombre.
- ✓ La recherche du réflexe photomoteur exige une lumière vive inondant séparément chaque œil. Cette manœuvre permet de tester donc le réflexe photomoteur du côté stimulé et le réflexe consensuel du côté contro-latéral.

■ **Motricité oculaire extrinsèque**

- ✓ Anomalie des GO en position de repos : Déviation conjuguée, latérale et stable des GO.
- ✓ Mouvements spontanés anormaux : Mouvement pendulaire, bobbing, nystagmus...
- ✓ En cas d'altération plus profonde de la vigilance, l'oculomotricité doit être testée par l'évaluation des réflexes oculocéphaliques : Après une rotation, flexion ou extension, la déviation conjuguée des GO en sens inverse traduit une intégrité des arcs réflexes.

3-4 : Evaluation des fonctions végétatives

- ✓ Les anomalies de la fonction respiratoire doivent être interprétées en fonction des données de la biologie (acidose, hypoxémie...)
 - ✚ Les rythmes oscillants et périodiques traduisent une souffrance du diencephale et de la partie haute du tronc cérébral.
 - ✚ Les dysrythmies majeures traduisent une atteinte bulbo-protubérantielle.
- ✓ Les anomalies circulatoires sont le plus souvent en rapport avec la cause du coma mais certains signes tels que la labilité de la PA et du pouls orientent vers une atteinte du tronc cérébral.

4. Interprétation des données de l'examen clinique

Au terme de cet examen clinique, on pourra confirmer l'authenticité du coma, évaluer sa profondeur et estimer le niveau de la lésion responsable de l'altération de l'état de conscience :

4.1. Evaluation de la profondeur du coma (objectif n°4)

La mesure de l'importance de l'altération de l'état de conscience, ou évaluation de la profondeur du coma, a trois rôles principaux :

1. Le premier est de guider l'attitude thérapeutique en délimitant les indications de prise en charge (intubation, ventilation, etc). En fait, l'attitude thérapeutique immédiate est le plus souvent surtout dépendante de l'état des autres fonctions vitales, même en présence d'un coma.
2. Le deuxième rôle est la nécessité de transmettre l'information entre les soignants.
3. Le troisième rôle de cette évaluation est de décrire l'évolution dans le temps de l'altération de conscience, qui a un intérêt diagnostique, étiologique et pronostique essentiel pour la prise en charge d'un patient dans le coma.

Pour cela, de multiples échelles ont été développées. Certaines sont trop complexes pour pouvoir être utilisées de manière courante. Cette évaluation repose actuellement sur 3 éléments :

- Le score de Glasgow qui est une échelle très simple d'évaluation du niveau de vigilance, il se base sur 3 éléments : L'ouverture des yeux, la réponse verbale et la réponse motrice. Bien que ce score ait été initialement décrit pour l'évaluation des traumatisés crâniens, il est largement utilisé actuellement pour l'évaluation des comas quelle qu'en soit l'origine (tableau 1).

Tableau 1 : Score de Glasgow (GCS)

Item	Clinique	Score
Ouverture des yeux	Spontanée	4
	A l'appel	3
	A la douleur	2
	Aucune	1
Réponse motrice	Obéit à l'ordre	6
	Localise la douleur	5
	Réaction d'évitement à la douleur adaptée	4
	Flexion inadaptée	3
	Extension	2
	Aucune	1
Réponse verbale	Claire et adaptée	5
	Confuse	4
	Incohérente mais compréhensible	3
	Incompréhensible	2
	Aucune	1

Pour éviter des erreurs d'évaluation il est important de connaître les conditions et les limites de la mesure du score de Glasgow. Il faut tout d'abord éliminer un déficit neurosensoriel ou une altération périphérique de la commande : surdité, cécité, tétraplégie, en particulier. De la même façon, pour évaluer la réponse verbale, il faut bien entendu que le sujet ait été capable au préalable de s'exprimer verbalement, dans un langage compréhensible par l'examineur. Lorsqu'il existe une asymétrie de la réponse motrice, on choisit toujours la meilleure réponse motrice pour la cotation. Cette réponse doit être recherchée au niveau du membre supérieur placé en flexion sur le tronc.

Les moyens qui sont validés pour la stimulation douloureuse sont la friction du sternum, la pression du lit unguéal, la manœuvre de Pierre Marie et foix. Le pincement des mamelons est contre indiqué.

Les valeurs du score sont comprises entre 3 et 15.

- L'examen des pupilles,
- Les réflexes du tronc cérébral.

4.2. Localisation neurologique

- ✓ Il faut distinguer les signes en foyer qui correspondent à une zone lésionnelle de l'encéphale d'une part et le niveau de souffrance qui se situe à distance du foyer initial et qui est en rapport avec une extension du dysfonctionnement neurologique.

4.2.1. Signes en foyer :

- ✓ Il est important de préciser la première manifestation neurologique : Déficit moteur, sensoriel, trouble du langage... tout en précisant la chronologie des symptômes.
- ✓ Un déficit latéralisé précédant le coma indique une origine sus-tentorielle.
- ✓ Une atteinte bilatérale des voies longues et/ou des paires crâniennes indique une origine sous tentorielle des troubles.
- ✓ Avant l'abolition complète de la conscience : recherche une aphasie, une dysarthrie, une diplopie, une hypoesthésie d'un hémicorps...
- ✓ A un stade de coma, il faudra rechercher :
 - Une asymétrie de la réponse motrice à la stimulation douloureuse, une asymétrie des réflexes ostéo-tendineux (ROT), un Babinski unilatéral...
 - Une anomalie de l'oculo-motricité telle qu'une déviation conjuguée latérale et stable des globes oculaires (GO) témoignant d'une lésion homolatérale.
 - Une abolition unilatérale d'un réflexe cornéen oriente vers une atteinte protubérantielle homolatérale.
 - Des modifications pupillaires (figure 2)
 - Une mydriase unilatérale aréactive traduit une atteinte homolatérale du III, le plus souvent par compression (engagement temporal ou compression par une masse anévriale).
 - Une abolition bilatérale du réflexe photomoteur sur des pupilles dilatées implique une atteinte de la région tectale du tronc cérébral.
Une mydriase bilatérale peut également témoigner d'un état de mort encéphalique (abolition de tous les réflexes du tronc cérébral) ou d'une agression neurologique grave (hypothermie profonde, encéphalopathie post-anoxique ou intoxication aux barbituriques).
 - L'abolition du réflexe photomoteur sur des pupilles en position intermédiaire évoque plutôt une atteinte mésencéphalique.

- Un myosis punctiforme est caractéristique d'une lésion protubérantielle alors qu'un myosis réactif peut être observé dans les encéphalopathies métaboliques mais peut aussi traduire une compression diencephalique en cas d'HTIC.

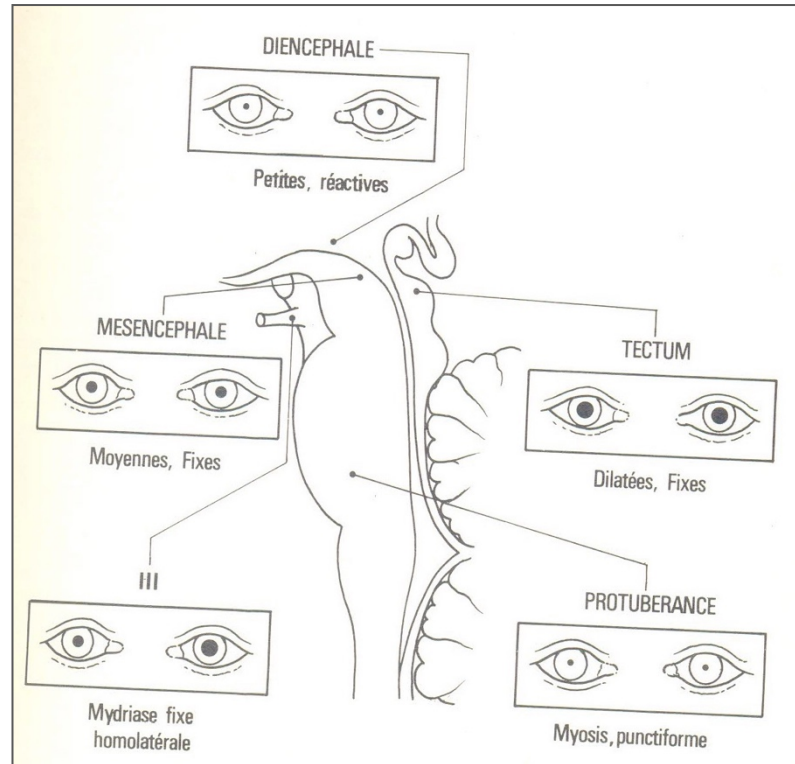


Figure n°2 : Valeur localisatrice des anomalies pupillaires

4.2.2. Niveau de souffrance :

L'aggravation de la souffrance cérébrale progresse habituellement des hémisphères vers le tronc cérébral : On parle de **syndrome de détérioration rostro-caudale**. Les principaux repères de cette détérioration sont :

4.2.2.1. *Une modification de la réaction motrice :*

- Une réaction appropriée traduit une intégration proche du cortex.
- Un mouvement de retrait traduit une réponse sous corticale.
- Une réaction stéréotypée traduit une atteinte de la base du cerveau et de la partie haute du tronc cérébral.
- La réponse en extension bilatérale traduit un niveau lésionnel plus bas situé qu'une réaction en flexion.

4.2.2.2. *Les réflexes du tronc cérébral fournissent des indices plus fiables*

(tableau 2) :

Tableau 2 : les réflexes du tronc cérébral

Huit réflexes physiologiques du tronc cérébral
1. cilio-spinal : dilatation pupillaire après stimulation sus-claviculaire
2. fronto-orbitaire homolatéral : fermeture palpébrale après percussion glabellaire
3. oculo-céphalique vertical : mouvement conjugué des yeux dans le sens vertical dans le sens inverse du mouvement imprimé de flexion/extension de la tête
4. photomoteur : contraction pupillaire par stimulation lumineuse
5. cornéen : fermeture de la paupière par stimulation cornéenne
6. massétérin : contraction du masséter par percussion mentonnière
7. oculo-céphalique horizontal : mouvement conjugué des yeux dans le sens horizontal dans le sens inverse du mouvement imprimé de rotation de la tête
8. oculo-cardiaque : ralentissement cardiaque après compression des globes oculaires
Deux réflexes pathologiques du tronc cérébral
1- palmo-mentonnier : contraction de la houppe du menton par stimulation de l'éminence thénar homolatéral
2 - cornéo-mandibulaire : mouvement de diduction de la mandibule après stimulation de la cornée

4.2.2.3. *Score de Glasgow – Liège*

Il s'obtient en additionnant au score de Glasgow le score obtenu par l'étude de 5 réflexes du tronc-cérébral (3 à 20) (tableau 3).

Tableau 3 : Niveau de souffrance cérébrale selon les réflexes du tronc cérébral

Reflexes du tronc	Score
Fronto-orbitaire	5
Oculo-céphalique vertical	4
Photo-moteur	3
Occulo-céphalique horizontal	2
Occulo-cardiaque	1
Aucun	0

4.2.2.4. Les troubles végétatifs :

Ils peuvent être liés à l'origine du coma ou témoignent de la souffrance cérébrale.

- ✓ Les troubles respiratoires : Leur signification est beaucoup plus relative et leur interprétation doit tenir compte de l'état pulmonaire et humoral (hypoxémie, acidose métabolique). Ils sont représentés par les anomalies de la respiration (figure 3) :
 - Le rythme de Cheynes-Stokes se traduit par la succession régulière de périodes de polypnée avec augmentation puis diminution progressive de l'amplitude des mouvements respiratoires, et de phases d'apnée. Il traduit une atteinte diffuse des hémisphères cérébraux ou diencéphalique.
 - L'hyperventilation neurogène est une polypnée régulière et ample témoignant d'une lésion ponto-pédonculaire.
 - La respiration apneustique est entrecoupée de pauses après l'inspiration et l'expiration. Elle témoigne d'une atteinte de la partie basse de la protubérance.
 - La respiration ataxique est totalement anarchique et témoigne d'une atteinte des centres bulbaires.

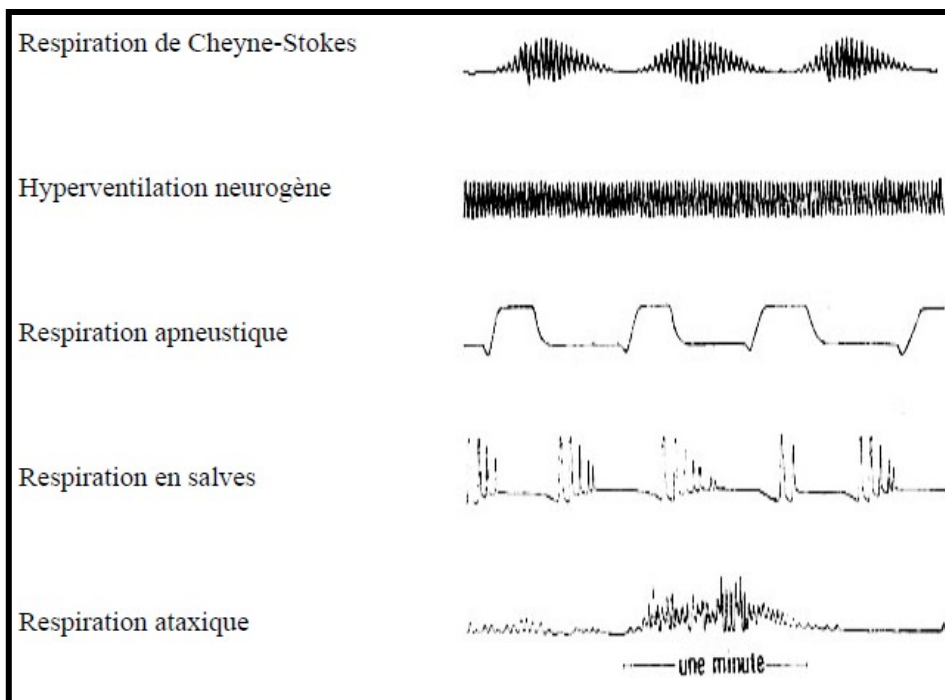


Figure 3 : les différents types de respiration

- ✓ Les troubles cardio-vasculaires peuvent être des fluctuations de la pression artérielle et de la fréquence cardiaque. Une hypertension artérielle ou une tachycardie sévère peut

évoluer en quelques minutes vers une hypotension ou une bradycardie. Ces troubles sont de mauvais pronostic.

- ✓ Les autres troubles végétatifs associent des modifications thermiques (hypothermie ou fièvre), des phénomènes vasomoteurs (vasodilatation ou marbrures), une hypersudation, des troubles digestifs.

5) Etablir le diagnostic étiologique différentiel d'un coma à partir des données cliniques et para cliniques.

5-1 : Diagnostics différentiels

5-1-1 : L'hypersomnie chronique

- ✓ Trouble électif du sommeil observé au cours de certaines atteintes hypothalamo-diencephaliques.
- ✓ Signes évocateurs : Mouvements d'étirement, accès de bâillements, soupir.
- ✓ Le signe distinctif principal est la réversibilité des symptômes à la stimulation.

5-1-2 : Le syndrome de désafférentation motrice (Locked-in-syndrome)

- ✓ Suppression de toute activité motrice volontaire au niveau des membres et des territoires bulbo-protubérantiels (tétraplégie, diplégie faciale, paralysie labio-glosso-pharyngo-laryngée, paralysie de la latéralité des yeux) : Interruption au niveau protubérantielle des voies motrices supra nucléaires des faisceaux genciculés et pyramidal, laissant intacte, au-dessus, la rétículo mésentencéphalique.
- ✓ Seuls les mouvements de verticalité des yeux (intégrés au niveau mésentencéphalique sus lésionnel) et l'ouverture / fermeture des yeux (releveurs des paupières) sont conservés.
- ✓ Origine la plus fréquente : Accident vasculaire cérébral du tronc basilaire.
- ✓ La conscience est ainsi conservée et la communication avec le malade est possible.

5-1-3 : Le mutisme akinétique

- ✓ Etat d'éveil apparent sans réponse verbale ou motrice.
- ✓ Correspond à des atteintes hémisphériques profondes ou médianes.

5-1-4 : La simulation et les états hystériques

- ✓ Il s'agit d'un diagnostic d'élimination.
- ✓ Certains éléments cliniques évocateurs : Résistance à l'ouverture des yeux, les globes oculaires fuient la lumière avec une déviation variable (souvent en bas).

- ✓ Un test classique consiste à laisser tomber la main sur le visage yeux ouverts : Un mouvement d'évitement est constaté en fin de course.
- ✓ L'examen des pupilles et des globes oculaires ne montre aucune anomalie.

5-2 Enquête étiologique

Le diagnostic étiologique repose sur l'interrogatoire, les données de l'examen clinique et la réalisation d'examens complémentaires orientés.

5-2-1: Anamnèse :

- ✓ Contexte de survenue du coma :
 - Un contexte collectif oriente vers une cause toxique.
 - Un contexte traumatique oriente vers une cause organique.
- ✓ Antécédents du patient : Diabète, épilepsie, alcoolisme, maladie vasculaire, néoplasie connue...
- ✓ Inventaire des médicaments pris par le patient ou par son entourage et rechercher une situation conflictuelle récente.
- ✓ Le mode d'installation du coma :
 - Un coma d'installation brutale oriente vers une origine traumatique, vasculaire ou traumatique
 - Un coma d'installation progressive oriente vers un processus expansif alors que la présence d'un état confusionnel antérieur oriente vers une cause métabolique.
- ✓ Les symptômes neurologiques précédant ou accompagnant le coma : Syndrome d'HTIC, syndrome méningé, manifestations déficitaires même transitoires (motrices, sensitives, visuelles, troubles du langage). Pour les crises convulsives, un coma post-critique prolongé dépassant 20 à 30 min doit faire rechercher une affection sous jacente (lésion traumatique, accident vasculaire cérébral, méningo-encéphalite...).

5-2-2 : Le tableau neurologique :

Permet habituellement d'orienter vers :

- ✓ Une atteinte organique lorsqu'on retrouve des signes de localisation indiquant une lésion sous ou sus tentorielle.
- ✓ Un processus métabolique : Le coma est l'aboutissement d'un état confusionnel avec des troubles moteurs mal définis (paratonie, tremblement, astérisis...). Les pupilles sont souvent en myosis avec conservation du RPM.

- ✓ Certaines lésions peuvent évoluer au coma avec un minimum de signes focaux (lésions frontales, fosse postérieure, HSD chronique). A l'inverse, des signes de localisation trompeurs (syndrome pyramidal, convulsion partielles) peuvent accompagner certaines encéphalopathies métaboliques (hépatique, hypoglycémie, coma hyperosmolaire...).

5-2-3 : L'examen somatique

Il permet d'orienter vers une étiologie particulière :

- ✓ **Une cause traumatique** : Examen systématique de la tête et du cou à la recherche d'une plaie ou d'une érosion du scalp, d'une épistaxis...
- ✓ **Un contexte infectieux** : Devant un coma fébrile, la première hypothèse à évoquer est celle d'une méningite bactérienne, même en l'absence de syndrome méningé franc, tout en sachant qu'une antibiothérapie antérieure peut camoufler la présentation clinique de cette affection. La présence d'un herpès labial est évocatrice de l'origine pneumococcique de la méningite alors que la présence d'un purpura nécrotique extensif oriente vers l'origine méningococcique. En cas de méningite récidivante à pneumocoque, il faudra impérativement rechercher un antécédent de traumatisme crânien (Fistule méningée). La recherche d'une porte d'entrée, en particulier ORL est systématique. Il s'agit d'une **URGENCE** thérapeutique et une **URGENCE** extrême d'antibiothérapie.

Les autres diagnostics à évoquer dans ce contexte infectieux sont les méningo-encéphalites virales (en particulier herpétiques) et le neuro-paludisme en cas de séjour récent dans une zone d'endémie.

- ✓ **Un facteur anoxo-ischémique** : Signes d'insuffisance respiratoire ou circulatoire aiguë.
- ✓ **Manifestations cardio-vasculaires** : Poussée d'HTA, cardiopathie emboligène, trouble du rythme...
- ✓ Les signes cliniques évocateurs d'une **maladie métabolique** évolutive (cirrhose, insuffisance rénale, hypothyroïdie...).

5-2-4 : Examens complémentaires

5-2-4-1 : Les examens biologiques

- ✓ Dosage de la Glycémie à la recherche d'une **HYPOGLYCEMIE**.

- ✓ L'analyse biochimique sanguine : Glycémie, natrémie, calcémie, phosphorémie, magnésémie, urée et créatinine sanguine, gazométrie sanguine : Les perturbations portant sur ces éléments peuvent expliquer la survenue de coma.
- ✓ Hémogramme : Hyperleucocytose ou une CIVD orientant vers un processus infectieux.
- ✓ Vérifier le taux de plaquettes et les autres paramètres d'hémostase si une PL est envisagée.
- ✓ Dosages toxicologiques si une intoxication aiguë est suspectée.

Autres examens à demander en fonction de l'orientation clinique : Dosage des antiépileptiques, dosages vitaminiques, dosages hormonaux (coma myxoedémateux)

5-2-4-2 : Imagerie cérébrale

- ✓ La tomodensitométrie (TDM) cérébrale à rayons X est certainement le premier examen complémentaire demandé devant un coma. Même si une étiologie paraît évidente (coma diabétique par exemple), la TDM est presque toujours indiquée pour éliminer une autre cause de coma. L'attente d'une TDM ne doit pas faire retarder la prise en charge des fonctions vitales. Il faut en particulier avoir éliminé d'autres diagnostics de traitement urgent (hypoglycémie, méningite). Il doit être obligatoirement réalisé si l'examen clinique montre un signe de localisation, des signes d'HTIC ou lorsqu'une ponction lombaire est indiquée.
- ✓ La TDM cérébrale est toujours réalisée d'abord sans injection de produit de contraste. Cet examen permet de mettre en évidence :
- ✓ Les hémorragies intra-crâniennes pouvant justifier d'une intervention neurochirurgicale en urgence
- ✓ Une tumeur cérébrale ou une lésion provoquant un effet de masse avec déplacement des structures médianes, témoignant d'une lésion focale.
- ✓ Une hypodensité de topographie vasculaire évocatrice d'ischémie cérébrale. Elle ne s'observe dans la plupart des cas que plus de 12 heures après l'accident initial. Il existe des signes indirects pouvant évoquer le diagnostic d'AVC ischémique (artère sylvienne hyperdense, œdème localisé, effacement des sillons corticaux, perte de différenciation substance blanche – substance grise).
- ✓ Des signes indirects évocateurs d'œdème cérébral : taille anormalement petite (en fonction de l'âge) des ventricules, disparition des sillons corticaux, disparition des citernes de la base du crâne, diminution du contraste entre substance grise et substance blanche

- ✓ La TDM peut aussi révéler des lésions anciennes contributives au diagnostic.
- ✓ La réalisation d'une TDM cérébrale avec injection de produit de contraste ne doit se faire qu'après un premier examen sans injection de produit de contraste. Cette injection a pour but de révéler ou préciser des lésions non spontanément visibles, en particulier tumorales ou infectieuses (abcès).
- ✓ Les indications de l'**IRM** sont plus rares dans un contexte d'urgence. C'est un examen de deuxième intention qui permet d'affirmer certains diagnostics : thrombophlébite cérébrale, AVC ischémique au début, encéphalite, lésions du tronc cérébral.
- ✓ L'**angiographie** cérébrale est rarement indiquée en urgence. Elle permet le diagnostic de thrombophlébite cérébrale. Elle est surtout indiquée pour un bilan pré-thérapeutique (recherche d'une malformation vasculaire cérébrale, diagnostic d'occlusion artérielle).

5-2-4-3 : Electroencéphalogramme (EEG) :

Dans le contexte d'un coma, l'EEG a pour intérêt principal de rechercher des éléments électriques paroxystiques témoignant d'une **épilepsie**. Des anomalies caractéristiques peuvent se voir dans l'**encéphalopathie hépatique** ou dans l'**encéphalite herpétique**. Dans certains cas, l'EEG peut révéler un tracé caractéristique de certains types d'intoxications. Enfin, un EEG plat sera à comparer aux autres données de l'histoire, de l'examen clinique, et des autres examens complémentaires. L'EEG a peu d'intérêt pour évaluer la profondeur du coma ou apporter un élément pronostique.

5-2-4-4 : Ponction lombaire : Les contre-indications d'une ponction lombaire d'emblée et nécessitent la réalisation d'un scanner cérébral avant sont :

- **Les convulsions**
- **Les signes de localisation (anisocorie, déficit moteur....)**
- **Score de Glasgow inférieur à 11/15**

Les autres contre-indications sont :

- Les troubles de l'hémostase
- L'instabilité hémodynamique
- Les lésions cutanées infectées au point de ponction

L'aspect immédiat du liquide prélevé permet d'affirmer le diagnostic de méningite purulente. L'examen microbiologique et biochimique du LCR est une urgence. Ces examens comprendront au minimum la détermination de la concentration de protéines et de glucose, le compte détaillé de toutes cellules ou organismes observés, la cyto centrifugation du liquide et enfin la culture de ce liquide. Dans certains cas, des recherches plus précises seront faites, en particulier dosage des immunoglobulines, coloration spécifique à la recherche de parasites, détection du virus de l'herpès par PCR.

Il est souvent nécessaire de prélever une glycémie en même temps que le LCR, de façon à comparer la glycorrachie à la glycémie, de façon adéquate, au moment du prélèvement. Bien entendu, la présence de protéinorrhachie supérieure à $0,40 \text{ g} \cdot \text{L}^{-1}$ témoigne d'une inflammation au contact du LCR, tandis que la survenue d'une hypoglycorrachie inférieure aux deux tiers de la glycémie est hautement suggestive d'une infection bactérienne méningée.

5-2-4-5 : Autres examens complémentaires

- ✓ La radiographie thoracique à la recherche d'une pneumopathie d'inhalation.
- ✓ Un électrocardiogramme (ECG) à la recherche de troubles de rythme par exemple.

6 : Les étiologies :

Au terme d'un interrogatoire bien conduit, d'un examen général et d'un examen neurologique minutieux, l'étiologie pourrait être recherchée en suivant l'algorithme suivant (figure 4) :

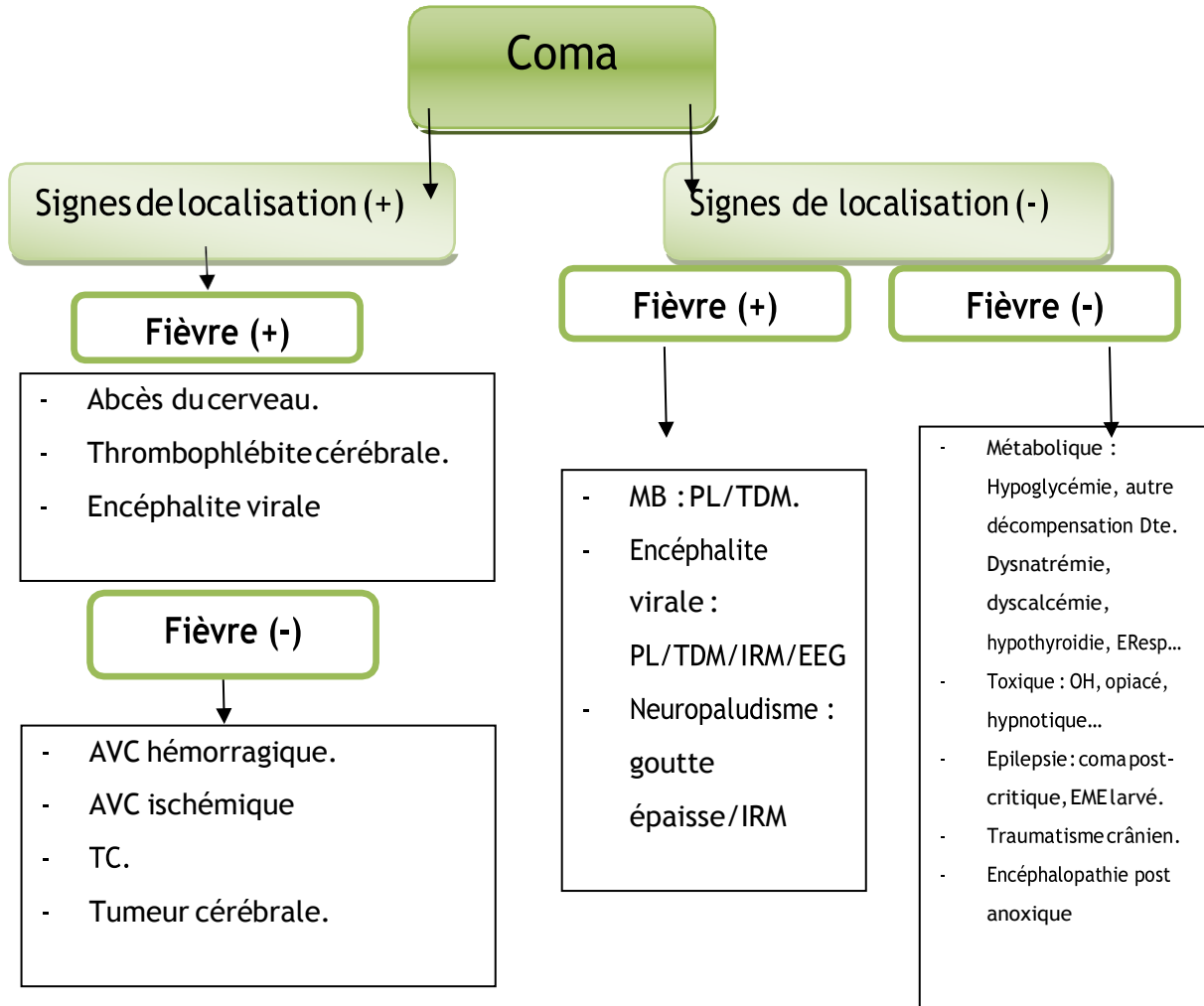


Figure 4 : algorithme étiologique

A noter que l'**HYPOGLYCEMIE** peut revêtir tous les aspects possibles.

Le tableau 4 : les différentes étiologies du coma

<p>Causes infectieuses</p> <p>Méningo-encéphalites Abscess et empyèmes Neuropaludisme Encéphalopathie des états septiques graves ADEM</p>	<p>Causes vasculaires</p> <p><u>Hémorragie méningée</u> Hémorragie cérébrale sus tentorielle Hémorragie cérébrale sous tentorielle Infarctus cérébral Thrombophlébite cérébrale Embolie gazeuse Encéphalopathie hypertensive</p>
<p>Tumeurs cérébrales</p> <p>Avec hypertension intracrânienne Avec compression du tronc cérébral Provoquant une épilepsie</p>	<p>Etat de mal épileptique</p>
<p>Causes métaboliques</p> <p>Ischémiques (arrêt cardiaque) Anoxique (asphyxie) Hypoglycémie Hyponatrémie (< 120 mmol/L) Hyperosmolarité sévère Hypophosphorémie sévère (< 0,3 mmol/L) Hypercalcémie sévère Hypermagnésémie Hypothermie (< 32°C) Hyperthermie (> 42°C) Encéphalopathie hépatique Encéphalopathie rénale Encéphalopathie respiratoire Gayet-Wernicke Syndrome de Reye chez l'enfant</p>	<p>Causes toxiques</p> <p><u>Alcool</u> Benzodiazépines Barbituriques Morphiniques Antidépresseurs Neuroleptiques Oxyde de carbone Anticholinergiques Antiépileptiques Lithium Ethylène glycol</p>
<p>Causes endocriniennes</p> <p>Comas diabétiques Coma myxoedémateux (hypothyroïdie) Thyrotoxicose (hyperthyroïdie) Insuffisance surrénale aiguë Panhypopituitarisme Hyperparathyroïdie</p>	<p>Autres</p> <p>Maladies dégénératives du système nerveux central (Alzheimer, Creutzfeld-Jacob ...) Maladies inflammatoires du SNC au stade terminal</p>

7 : Préciser le retentissement viscéral d'un coma en fonction de sa profondeur.

Le coma, en fonction de sa profondeur, peut être responsable d'une atteinte multi-systémique.

- Atteinte respiratoire par inhalation.
- Manifestations dysautonomiques avec fluctuation de la PA.
- Perturbations métaboliques : Hyperglycémie et acidose métabolique

Ces manifestations systémiques aggravent les dégâts neurologiques et seront responsables d'agressions cérébrales secondaires aboutissant à un cercle vicieux d'aggravation

Le système respiratoire : deux complications importantes à noter

L'inhalation qui est due à une perte de la vigilance GCS < 9 (Même plutôt en cas d'intoxication)

Les troubles Gazométriques : Hypocapnie sévère qui aboutira à une Alcalose respiratoire dans les cas de traumatismes crâniens mais aboutira rapidement à une fatigue musculaire en absence de prise en charge. Communément c'est une hypercapnie dont la conséquence est une acidose respiratoire d'origine centrale qu'il va falloir prendre en charge rapidement afin d'éviter l'acidémie, les atélectasies et les collapsus pulmonaires qui feront le lit des infections pulmonaires et seront responsables d'hypoxémie délétères selon les antécédents du patient et l'étiologie de son coma.

Le système cardio-vasculaire est concerné initialement par l'apparition d'une hypertension artérielle pulmonaire consécutif à l'hypercapnie et tardivement par l'apparition du risque de thrombophlébite et d'embolie pulmonaire résultant de l'immobilisation.

Les troubles hydroélectrolytiques peuvent être aussi bien la cause que la conséquence du coma. Concomitamment à une acidémie dont l'origine est respiratoire, une hyperkaliémie de transfert ou consécutive à une rhabdomyolyse reste toujours possible. Des troubles de la calcémie doivent être recherchés (immobilisation).

L'immobilisation peut être responsable d'une rhabdomyolyse qui pourrait, si elle n'est pas traitée, aboutir à une altération de la fonction rénale. Des troubles trophiques peuvent apparaître même au bout de quelques heures d'immobilisation qui peuvent aller de la simple érosion aux escarres les plus profonds.

8 : La mort encéphalique

La notion de mort cérébrale est à la fois **juridique et médicale**. Elle se définit comme la perte irréversible des fonctions encéphaliques, en particulier celles du tronc cérébral.

Le diagnostic d'état de mort encéphalique EME associe :

- une absence totale de conscience et d'activité motrice
- l'abolition des réflexes du tronc cérébral : l'abolition des 4 réflexes suivants est nécessaire et suffisante (réflexe photo-moteur- réflexe cornéen - réflexe oculo-cardiaque et réflexe de toux).
- l'absence de ventilation spontanée.

La validité de l'examen clinique nécessite certaines conditions : La température centrale doit être supérieure à 35° C, une disparition des réflexes du tronc cérébral étant décrite en-dessous de 28°C, le réflexe photo-moteur pouvant disparaître dès 32°C. La pression artérielle moyenne doit être supérieure à 65 mmHg. Toute intoxication médicamenteuse susceptible de modifier la conscience doit être éliminée. La sédation (benzodiazépines, morphiniques notamment) doit être interrompue depuis au moins 48 heures. En cas de traitement barbiturique, des dosages des concentrations plasmatiques doivent être réalisés. Lorsqu'il est établi dans le cadre d'une procédure de prélèvement d'organe, l'examen clinique est réalisé par 2 médecins et consigné par écrit.

Le test d'apnée consiste à une pré oxygénation à 100% pendant 5 minutes, un Pa CO₂ de base entre 35 et 40 mmHg puis le patient sera déconnecté du ventilateur et une oxygénation est réalisée au travers d'un système assurant une pression positive continue, type valve de Boussignac, ce qui permet de limiter le dé recrutement ou bien une oxygénation par une sonde endotrachéale peut être réalisée avec un débit d'oxygène entre 6 et 8 litres par minute pendant 10 minutes. Si aucun mouvement ventilatoire n'est observé au cours de cette période malgré une élévation de la capnie au-delà de 60 mm Hg (seuil qui affirme une stimulation suffisante des centres respiratoires) le test est considéré comme positif et il valide la destruction du tronc cérébral, ce que ne font ni l'EEG ni l'angio-TDM qui explorent l'activité corticale.

Le Doppler transcrânien (DTC) permet lui aussi de suivre la progression de l'installation de l'EME. Il doit être réalisé par l'exploration des 2 artères cérébrales moyennes (exploration de la circulation antérieure) et du tronc basilaire (exploration de la circulation postérieure).

En cas d'une procédure de prélèvement d'organes, le diagnostic de EME doit être confirmé par des examens paracliniques dans le cadre d'une procédure de prélèvement d'organes

- L'EEG enregistre l'activité électrique corticale. Sa validité nécessite évidemment l'absence de tout traitement sédatif et une température centrale $>35^{\circ}\text{C}$. L'enregistrement doit être réalisé sur au moins huit dérivations, en amplification maximale, pendant au moins 20 minutes, avec différents stimuli (bruit, appel, douleur). Aucune activité électrique ne doit être présente sur la période enregistrée pour affirmer le diagnostic d'EEG nul. Ces critères fonctionnels ne sont bien entendu valables qu'en l'absence de pathologie connue pour pouvoir entraîner une altération réversible de la fonction cérébrale (hypothermie profonde, diverses intoxications, atteintes métaboliques graves).
- L'angiographie des quatre axes artériels à destination cérébrale montrant l'absence de circulation cérébrale est la méthode de référence. Elle a l'inconvénient de nécessiter une équipe et un matériel spécialisé, le transport du patient et d'être potentiellement délétère.

: Le législateur tunisien a bien défini cela dans son article du jort

DECISION

Le Ministre de la Santé Publique vu la loi n° 91-22 du 25 mars 1991 relative au prélèvement et à la greffe d'organes humains et notamment son article 15.

2) Examens complémentaires :

Pour apporter la confirmation de la mort encéphalique d'une personne assistée par ventilation mécanique et conservant une activité circulatoire : l'un des deux critères paracliniques suivants doit être obtenu en complément des critères cliniques sus-cités :

- soit un enregistrement électro-encéphalique plat et aréactif (dit encore nul ou iso-électrique) d'une durée de 20 minutes.

Si les circonstances de survenue ne permettent pas d'affirmer le caractère irréversible de la mort encéphalique, un deuxième enregistrement électro-encéphalographique doit être réalisé quatre heures après le précédent dans les mêmes conditions. Il doit être plat et aréactif.

- soit une angiographie cérébrale objectivant l'arrêt de la circulation encéphalique.