

Cours De Résidanat

Sujet 22

Douleurs thoraciques aiguës

Orientation diagnostique

LES OBJECTIFS

1. Réunir les données cliniques et paracliniques orientant vers l'étiologie d'une douleur thoracique aiguë non traumatique.
2. Indiquer les examens complémentaires adéquats en fonction de l'orientation étiologique d'une douleur thoracique aiguë.
3. Rechercher une détresse vitale chez un patient qui se présente pour une douleur thoracique aiguë.
4. Réunir les arguments cliniques et paracliniques orientant vers les urgences cardiologiques : dissection aortique, syndrome coronarien aigu, embolie pulmonaire et péricardite aiguë.
5. Réunir les arguments cliniques et paracliniques orientant vers une étiologie respiratoire d'une douleur thoracique aiguë : pneumothorax, pneumonie et pleurésie.
6. Réunir les arguments cliniques et paracliniques orientant vers une étiologie non cardiaque et non respiratoire des douleurs thoraciques (pariétale, œsophagienne, neurologique).
7. Identifier une cause extra-thoracique devant une douleur thoracique aiguë (douleur abdominale projetée, douleur psychogène).

Table des matières

LES OBJECTIFS	1
INTRODUCTION.....	5
OBJECTIF 1 : REUNIR LES DONNEES CLINIQUES ET PARACLINIQUES ORIENTANT VERS L'ETIOLOGIE D'UNE DOULEUR THORACIQUE AIGUË NON TRAUMATIQUE.	5
1. L'INTERROGATOIRE	5
1.1. Généralités.....	5
1.2. Analyse sémiologique de la douleur.....	6
1.2.1 Description de la douleur.....	6
1.2.2. Les signes associés :	7
2. LES ELEMENTS CLINIQUES A RECHERCHER SYSTEMATIQUEMENT.....	7
2.1. Les signes cardiovasculaires :	8
2.2. Les signes respiratoires :	8
2.3. Les signes neurologiques :	8
2.4. Les signes cutanés	8
2.5. Les signes pariétaux :	8
3. EXAMENS PARACLINIQUES.....	9
3.1. ECG 18 Dérivations :	9
3.1.1. Syndrome coronarien aigu.....	9
3.1.2. Péricardite aiguë :	10
3.1.3. L'embolie pulmonaire :	10
3.2. La radiographie de thorax :.....	10
3.3. Les examens biologiques.....	11
3.3.1. La troponine ultrasensible	11
3.3.2. Les D-Dimères	12
3.3.3. La gazométrie du sang :	12
3.3.4. En fonction du contexte :.....	12
3.4. Autres examens	12
3.4.1. L'échocardiographie :	12
3.4.2. Le coroscanner.....	12
3.4.3. L'angioscanner thoracique ou aortique	13
3.3.4 Les explorations digestives :	13
3.3.5. La coronarographie :.....	13
OBJECTIF 2 : INDIQUER LES EXAMENS COMPLEMENTAIRES ADEQUATS EN FONCTION DE L'ORIENTATION ETIOLOGIQUE D'UNE DOULEUR THORACIQUE AIGUË.	14
1. DEMARCHE DIAGNOSTIQUE DEVANT UNE DOULEUR THORACIQUE AIGUE :	14
OBJECTIF 3 : RECHERCHER UNE DETRESSE VITALE CHEZ UN PATIENT QUI SE PRESENTE POUR UNE DOULEUR THORACIQUE AIGUË.	15
1. SIGNES DE GRAVITE RESPIRATOIRE :	15
2. SIGNES DE GRAVITE CARDIOVASCULAIRES :	15
3. SIGNES DE GRAVITE NEUROLOGIQUES :	15

OBJECTIF 4 : REUNIR LES ARGUMENTS CLINIQUES ET PARACLIQUES ORIENTANT VERS LES URGENCES CARDIOLOGIQUES : DISSECTION AORTIQUE, SYNDROME CORONARIEN AIGU, EMBOLIE PULMONAIRE ET PERICARDITE AIGUË.....	16
1. LES DOULEURS AIGUES D'ORIGINE CARDIOVASCULAIRE.....	16
1.1. Syndrome coronarien aigu (SCA) (se référer à l'objectif SCA)	16
1.2. La dissection aiguë de l'aorte	17
1.3. Embolie pulmonaire	22
1.4. Péricardite aiguë	32
1.4.1. Diagnostic positif :	33
1.4.2. Complications :.....	36
1.5. Myocardite.....	37
OBJECTIF 5 : REUNIR LES ARGUMENTS CLINIQUES ET PARACLIQUES ORIENTANT VERS UNE ETIOLOGIE RESPIRATOIRE D'UNE DOULEUR THORACIQUE AIGUË : PNEUMOTHORAX, PNEUMONIE ET PLEURESIE.	38
1. PNEUMOTHORAX SPONTANE :	38
1.1. Définition.....	38
1.2. Etiologies :.....	38
1.3. Facteurs favorisants :.....	38
1.4. Description clinique	39
2. PLEURESIE :	40
2.1. Définition :	40
2.2. Signes fonctionnels :	40
2.3. Signes physiques : trépid pleurétique :.....	40
2.4. Examens complémentaires :.....	40
2.5. Etiologies.....	41
3. PNEUMONIE :	42
3.1. Définition :	42
3.2. Signes fonctionnels :	42
3.3. Signes physiques :	42
3.4. Radiographie de thorax :	42
OBJECTIF 6 : REUNIR LES ARGUMENTS CLINIQUES ET PARACLIQUES ORIENTANT VERS UNE ETIOLOGIE NON CARDIAQUE ET NON RESPIRATOIRE DES DOULEURS THORACIQUES (PARIETALE, OESOPHAGIENNE, NEUROLOGIQUE).....	43
OBJECTIF 7 : IDENTIFIER UNE CAUSE EXTRA-THORACIQUE DEVANT UNE DOULEUR THORACIQUE AIGUË (DOULEUR ABDOMINALE PROJETEE, DOULEUR PSYCHOGENE).	43
1. LES DOULEURS D'ORIGINE DIGESTIVES.....	43
1.1. Reflux gastro-œsophagien avec ou sans œsophagite :	44
1.2. Spasme œsophagien :	44
1.3. Pancréatite aiguë :.....	44
1.4. Ulcère gastroduodéal :.....	44
1.5. Syndrome de Mallory-Weiss :.....	45
1.6. Autres causes digestives :	45
2. DOULEURS D'ORIGINE OSSEUSE OU ARTICULAIRE :	45
2.1. Le syndrome de Tietze	45

2.2.	L'arthrite sternoclaviculaire	45
3.	DOULEURS D'ORIGINE NERVEUSE :	45
3.1.	Les douleurs d'origine vertébrale ou médullaire.....	45
3.2.	Les douleurs postzostériennes	45
3.3.	Les schwannomes	46
3.4.	Les neuropathies thoraciques	46
3.5.	Les névralgies intercostales.....	46
3.6	Les douleurs post-thoracotomie	46
4.	DOULEURS D'ORIGINE PSYCHOGENE :	46
	CONCLUSION :	47
	REFERENCES :	47

INTRODUCTION

La douleur thoracique est un motif fréquent de consultation. Elle représente 5% des consultations urgentes d'un centre hospitalier. De nombreuses pathologies fonctionnelles et organiques diverses sont susceptibles d'occasionner des douleurs thoraciques.

Ce symptôme ne permet pas de préjuger de la gravité de l'affection responsable car il n'y a pas de parallélisme entre l'intensité des douleurs et la gravité de la pathologie en cause.

L'analyse sémiologique, les données de l'examen clinique permettent d'orienter le diagnostic, le choix des investigations complémentaires et la prise en charge.

Ainsi c'est grâce à un interrogatoire précis, un examen clinique minutieux et un électrocardiogramme (ECG) associé ou non à d'autres examens complémentaires (cliché thoracique et biologie) que l'on pourra différencier une douleur thoracique organique cardiovasculaire des autres causes de douleurs thoraciques.

Dans le cadre de l'urgence, la priorité est d'éliminer les douleurs liées aux pathologies à risque vital : syndrome coronarien aigu (SCA), embolie pulmonaire (EP), tamponnade, dissection aortique (DA), pneumothorax (PNO) compressif et perforation œsophagienne.

Les signes de gravité immédiate devant une douleur thoracique sont respiratoires (signes de détresse respiratoire), cardiovasculaires (état de choc) et neurologiques (syncope, lipothymie).

OBJECTIF 1 : REUNIR LES DONNEES CLINIQUES ET PARACLINIQUES ORIENTANT VERS L'ETIOLOGIE D'UNE DOULEUR THORACIQUE AIGUË NON TRAUMATIQUE.

1. L'INTERROGATOIRE

1.1. Généralités

Il doit relever les facteurs de risque cardiovasculaires, les antécédents médico-chirurgicaux et surtout cardiaques ainsi que la prise d'un traitement au long cours.

C'est un temps essentiel qui permet assez souvent d'approcher le diagnostic.

Il permet tout d'abord de préciser :

- l'âge du patient ;
- ses facteurs de risque cardio-vasculaires ;
- ses antécédents personnels et familiaux notamment coronariens, de maladie thrombo-embolique veineuse, de maladies respiratoires ou de cancer, facteurs de risque cardiovasculaires, traitements en cours en particulier la prise de pilule oestro-progestative, la notion de traumatisme.
- Et le contexte de survenue de la douleur.

On évoquera ainsi une origine coronarienne chez un patient polyvasculaire ou ayant des facteurs de risque cardiovasculaire ; un pneumothorax chez un sujet jeune longiligne tabagique ; une embolie pulmonaire dans un contexte de néoplasie, d'obésité, d'alitement prolongé, de chirurgie récente ou d'antécédents thromboemboliques.

L'interrogatoire doit être précis, rapide, et non directif et doit faire préciser les caractéristiques de la douleur.

1.2. Analyse sémiologique de la douleur

1.2.1 Description de la douleur

- **Type :**
 - Constrictive, évoquant une origine coronaire.
 - En coup de poignard, (origine pulmonaire).
 - Brûlures, évoquant un reflux gastro-œsophagien, mais une origine coronarienne doit être aussi évoquée.
- **Siège :**
 - Rétro-sternale, médio-thoracique : douleur coronaire, péricardite, trachéale, œsophagienne.
 - Basale ou latéro-thoracique : douleur pleurale ou pleuro-parenchymateuse.
 - Précordiale : peut correspondre à une origine coronarienne, à une péricardite ou une myocardite mais surtout à des douleurs fonctionnelles
 - Migratrice vers le dos : évoque une dissection aortique
- **Irradiation**
 - Vers le cou, la mâchoire et les bras (douleurs coronariennes).
 - Vers le dos (douleur aortique et pancréatique).
 - Descendant vers les lombes et les membres inférieurs : dissection de l'aorte
 - Le long du bras et vers les doigts de la main (atteinte du plexus brachial).
 - Intercostale en cas d'origine neurogène, d'une névralgie, d'un zona.
- **Facteur déclenchant ou circonstances d'apparition :**
 - Effort : origine coronaire.
 - Douleur rythmée par les repas : origine œsophagienne ou gastrique.
 - Position penchée en avant : pyrosis.
 - Au repos d'installation brusque : infarctus du myocarde, dissection aortique, embolie pulmonaire.
 - Douleur rythmée par la respiration : péricardite aiguë.
 - Douleur se majorant à la palpation : douleur pariétale.
- **Soulagement de la douleur :**

- Par la trinitrine en moins de 3 minutes : en principe origine coronaire (diminution de la MVO₂), mais les spasmes œsophagiens (relâchement du muscle lisse de l'œsophage) et les douleurs d'origine péricardique (diminution de la tension pariétale) peuvent s'améliorer mais avec un délai.
- La position penchée en avant : péricardite et pancréatite aiguës.
- L'alimentation : ulcère gastroduodéal.
- L'intensité : La douleur de la dissection aortique est atroce, d'emblée maximale. Les douleurs pleurales sont parfois intenses ;
- La variabilité : l'inspiration majore les douleurs d'origine pleurale ou péricardique. L'antéflexion soulage la douleur de la péricardite et majore la douleur du reflux gastro-œsophagien. La toux exacerbe les douleurs pleurales, vertébrales et pariétales. L'ingestion alimentaire rythme les douleurs œsophagiennes ;
- Le mode d'installation : aigu ou rapidement progressif,
- Et la durée et l'évolution de la douleur.

1.2.2. Les signes associés :

Ils sont variables :

- syndrome grippal, fièvre (pneumopathie, péricardite, retardée pour l'IDM et embolie pulmonaire),
- altération de l'état général, respiratoires (cyanose, dyspnée, toux, hémoptysie, expectorations),
- cardio-vasculaires (signes de choc, douleurs des membres inférieurs, thrombophlébite, syncope, lipothymie) ;
- neurologiques (déficit, troubles de la vigilance) ; digestifs (vomissements, dysphagie, pyrosis).

2. LES ELEMENTS CLINIQUES A RECHERCHER SYSTEMATIQUEMENT

L'interrogatoire doit être complété par un examen physique particulièrement centré sur les appareils cardiovasculaire et pleuropulmonaire :

- Pression artérielle, fréquence cardiaque, fréquence respiratoire, saturation en oxygène, température.
- Recherche de signes de détresse hémodynamique, respiratoire ou neurologique

2.1. Les signes cardiovasculaires :

- Une insuffisance ventriculaire droite (orientant vers une EP, une tamponnade, un pneumothorax compressif bilatéral ou une extension au ventricule droit d'un infarctus du myocarde) ;
- Une asymétrie tensionnelle (différence d'au moins 20 mmHg entre les deux membres) et une asymétrie des pouls en faveur d'une dissection de l'aorte ;
- Un frottement péricardique (pathognomonique d'une péricardite) ;
- Un souffle diastolique d'insuffisance aortique (orientant vers une dissection aortique) ;
- Un souffle systolique d'insuffisance mitrale (évoquant une rupture de pilier dans les suites d'un infarctus du myocarde) ;
- Un syndrome cave supérieur (œdème du visage, turgescence jugulaire, circulation veineuse collatérale) orientant vers une tumeur médiastinale.

2.2. Les signes respiratoires :

- Des râles crépitants évoquent une pneumopathie ;
- Une diminution du murmure vésiculaire associée à une matité évoquent une pleurésie ;
- Une diminution du murmure vésiculaire associée à un tympanisme évoquent un pneumothorax.

2.3. Les signes neurologiques :

- La présence d'un syndrome de Claude Bernard-Horner associant myosis, ptosis et énophtalmie est généralement liée à une tumeur de l'apex ou du médiastin, par atteinte du système nerveux sympathique cervical
- Une hémiplégie peut survenir en cas de dissection de l'aorte par extension de la dissection aux vaisseaux supra-aortiques.

2.4. Les signes cutanés :

L'apparition de vésicules le long d'un territoire d'innervation sensitive évoque un zona.

2.5. Les signes pariétaux :

- Des adénopathies sus-claviculaires ou axillaires évoquent une origine tumorale.
- La reproduction de la douleur à la compression de la zone douloureuse oriente vers une origine pariétale, mais n'est pas spécifique.

3. EXAMENS PARACLINIQUES

Les examens doivent être réalisés en fonction du contexte clinique du patient, des données d'anamnèse et de l'examen clinique.

3.1. ECG 18 Dérivations :

L'ECG doit être réalisé dans **les 10 mn après le premier contact médical**, et répété en cas de récurrence douloureuse à la recherche de signes électriques d'ischémie myocardique.

Il représente un outil précieux pour le diagnostic des douleurs thoraciques aiguës.

3.1.1. Syndrome coronarien aigu

Il peut objectiver :

- Un sus-décalage du segment ST évoque un SCA ST (+) s'il est convexe en haut, localisé dans un territoire systématisé, avec image en « miroir » (Tableau, figure 1). Un bloc de branche gauche récent ou présumé récent peut également être révélateur d'une ischémie myocardique.
- Un sous décalage du segment ST ou des changements de l'onde T évoquent un SCA sans sus décalage persistant de ST.

Tableau 1 : Les manifestations électrocardiographiques suggestives d'ischémie myocardique aiguë (en l'absence d'une hypertrophie ventriculaire gauche (HVG) et d'un bloc de branche)

Sus-décalage du segment ST

Nouveau sus-décalage du segment ST au point J dans deux dérivations contiguës avec les seuils suivants: $\geq 0,1$ mV dans toutes les dérivations sauf V2-V3 où les seuils seront : $\geq 0,2$ mV chez les hommes ≥ 40 ans; $\geq 0,25$ mV chez les hommes < 40 ans ou $\geq 0,15$ mV chez les femmes.

Sous-décalage du segment ST et modifications de l'onde T

Nouveau sous-décalage du segment ST horizontal ou descendant $\geq 0,05$ mV dans 2 dérivations contiguës; et/ou inversion de l'onde T $\geq 0,1$ mV dans 2 dérivations contiguës avec onde R ample ou rapport R/S > 1 .

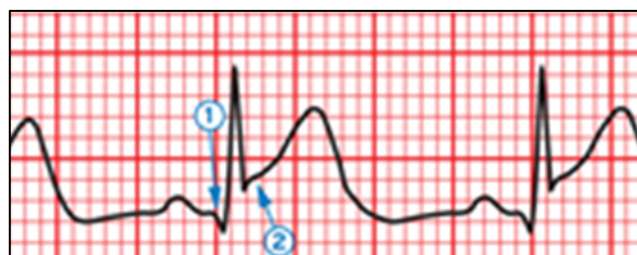


Figure 1 : Exemple d'électrocardiogramme montrant un sus-décalage du segment ST.

L'apparition initiale de l'onde Q illustrée par la flèche 1 sert de point de référence et la flèche 2 indique le début du segment ST ou Point J. La différence entre les deux identifie la magnitude du

déplacement.

- **UN ECG NORMAL, SURTOUT EN INTER-CRITIQUE, N'EXCLUT PAS LE DIAGNOSTIC D'UN SYNDROME CORONARIEN AIGU SANS SUS-DECALAGE PERSISTANT DE ST++++.**
- L'ECG est parfois d'interprétation difficile dans les situations suivantes : bloc de branche gauche complet (BBGC), un rythme électro-entraîné (pacemaker), hypertrophie ventriculaire gauche (HVG), syndrome de Wolff Parkinson White.

3.1.2. Péricardite aiguë :

Les signes en faveur de la péricardite aiguë évoluent en 4 stades de Holzmann (figure 2) :

- Stade 1 (24 heures) : un sus décalage de ST concave vers le haut, diffus, sans miroir et sans onde Q de nécrose, avec sous décalage de PQ et onde T ample pointue et symétrique.
- Stade 2 (48 heures) : retour de ST vers la ligne iso-électrique et aplatissement de l'onde T.
- Stade 3 (1 semaine) : négativation des ondes T
- Stade 4 (1 mois) : normalisation de l'ECG.

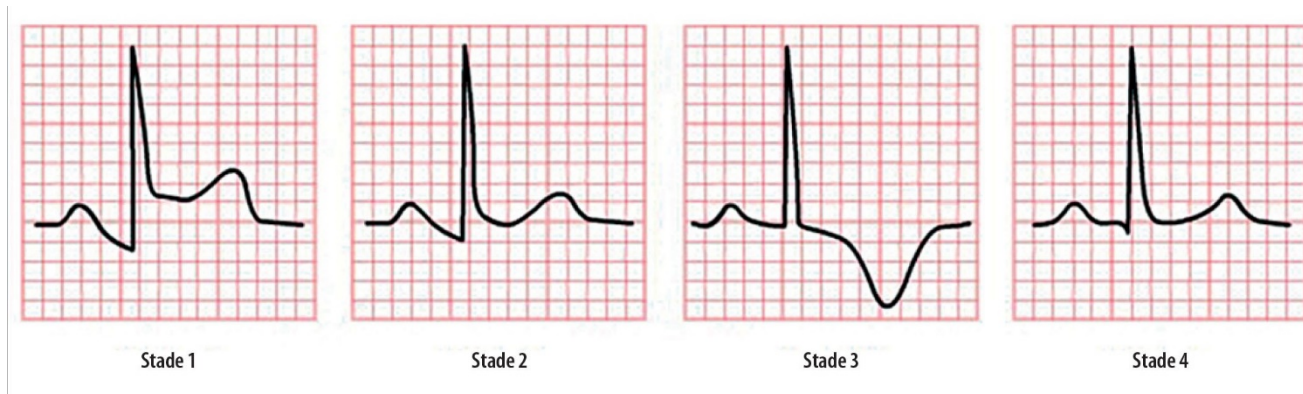


Figure 2 : Les quatre stades de Holzmann de la péricardite aiguë

3.1.3. L'embolie pulmonaire :

L'ECG peut montrer une tachycardie sinusale (signe le plus constant), un bloc de branche droit, un axe droit, un aspect S1Q3 (ondes S et Q profondes respectivement dans les dérivations DI et DIII), des ondes T négatives de V1 à V4 secondaire à l'ischémie du ventricule droit, parfois un trouble de rythme supra-ventriculaire (fibrillation auriculaire).

3.2. La radiographie de thorax :

Elle n'est pas d'indication systématique, et doit être demandée en fonction des données cliniques. Elle recherche la présence d'un foyer pulmonaire, d'un épanchement pleural, d'un pneumothorax, d'un élargissement du médiastin supérieur (en faveur d'une dissection de l'aorte), la surélévation d'une coupole diaphragmatique (en faveur d'une embolie pulmonaire), une cardiomégalie

symétrique en théière ou en carafe (en faveur d'un épanchement péricardique).

3.3. Les examens biologiques

Ils sont non systématiques et sont indiqués en fonction des données cliniques.

L'attente des résultats de ces examens ne doit pas retarder la recherche d'une situation d'urgence et la prise en charge thérapeutique du patient.

3.3.1. La troponine ultrasensible

La troponine ultrasensible (US) : c'est le marqueur le plus sensible et le plus spécifique de l'ischémie myocardique. Son élévation est précoce (entre H0 et H1).

Du fait de sa sensibilité et de sa justesse diagnostique plus élevées pour la détection d'un SCA, l'intervalle de temps avant le deuxième dosage de la troponine peut être raccourci lorsqu'on utilise une technique ultrasensible de dosage. Cela peut réduire substantiellement le délai diagnostique, donc la durée du séjour dans le service des urgences ainsi que son coût. Il est recommandé d'utiliser l'algorithme 0 h/1 h (figure 3).

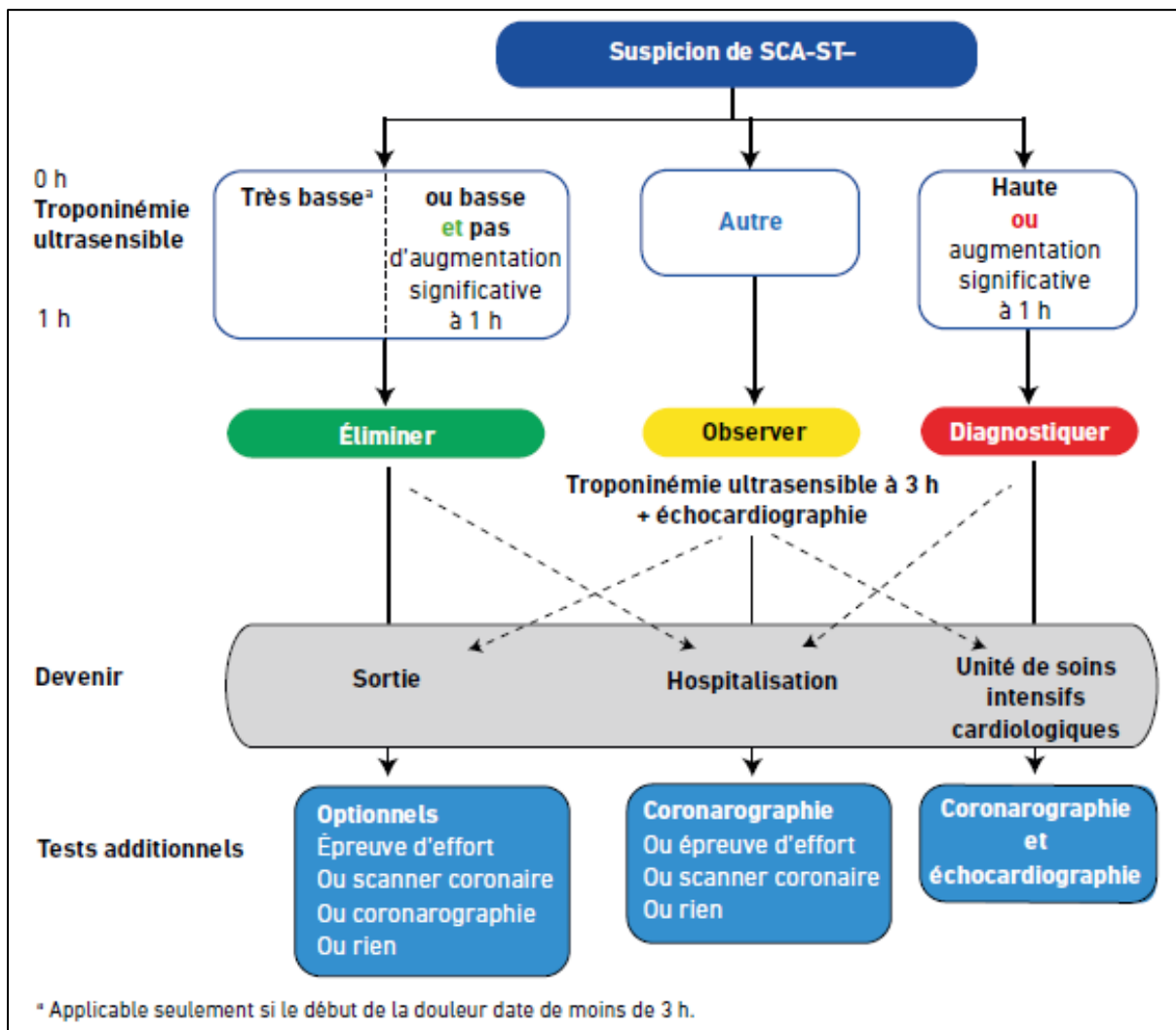


Figure 3 : Algorithme d'exclusion 0 h/1 h d'un SCA sans sus-décalage persistant de ST avec un dosage ultrasensible de la troponine.

- **Un dosage des marqueurs de nécrose myocardique ne doit en aucun cas retarder le diagnostic et la prise en charge du patient.**

- **En cas de forte suspicion clinique d'une origine coronaire de la douleur thoracique, des troponines négatives n'éliminent pas le diagnostic d'un SCA sans sus-décalage persistant de ST (dans ce cas on parle d'angor instable).**

3.3.2. Les D-Dimères

Ils sont demandés en cas de probabilité faible ou intermédiaire EP. Leur dosage permet également d'éliminer une DA si la probabilité clinique est faible.

3.3.3. La gazométrie du sang :

La présence d'un effet shunt (hypoxémie-hypocapnie) associé à une radiographie thoracique sensiblement normale oriente vers le diagnostic d'EP.

3.3.4. En fonction du contexte :

NFS (anémie, hyperleucocytose), ionogramme sanguin, CRP, bilan hépatique complet (cholécystite aiguë), lipasémie (pancréatite aiguë)

3.4. *Autres examens*

3.4.1. L'échocardiographie :

L'échocardiographie transthoracique (ETT) permet de rechercher un épanchement péricardique, une anomalie de la racine aortique (DA), des troubles de la cinétique segmentaire (cardiopathie ischémique), ou une dilatation des cavités droites avec hypertension artérielle pulmonaire et septum paradoxal (EP grave).

En cas de doute sérieux sur une dissection aortique avec non disponibilité d'un angioscanner aortique, l'échographie transoesophagienne (ETO) au bloc opératoire permet en général de confirmer le diagnostic.

3.4.2. Le coroscanner

Il occupe aujourd'hui une place importante dans l'arsenal des examens décisifs pour le diagnostic des douleurs thoraciques avec suspicion d'une origine coronaire. L'angor d'effort avec des tests d'ischémie non concluants ainsi qu'un angor instable avec faible risque en constituent les principales indications. Cet examen a une excellente valeur prédictive négative et permet d'éliminer une origine coronaire s'il est normal avec une probabilité clinique qui n'est pas forte.

3.4.3. L'angioscanner thoracique ou aortique :

Il permet d'éliminer respectivement une EP ou une DAA.

3.3.4 Les explorations digestives :

La fibroscopie digestive est demandée en cas de suspicion de pathologie œsophagienne ou gastroduodénale.

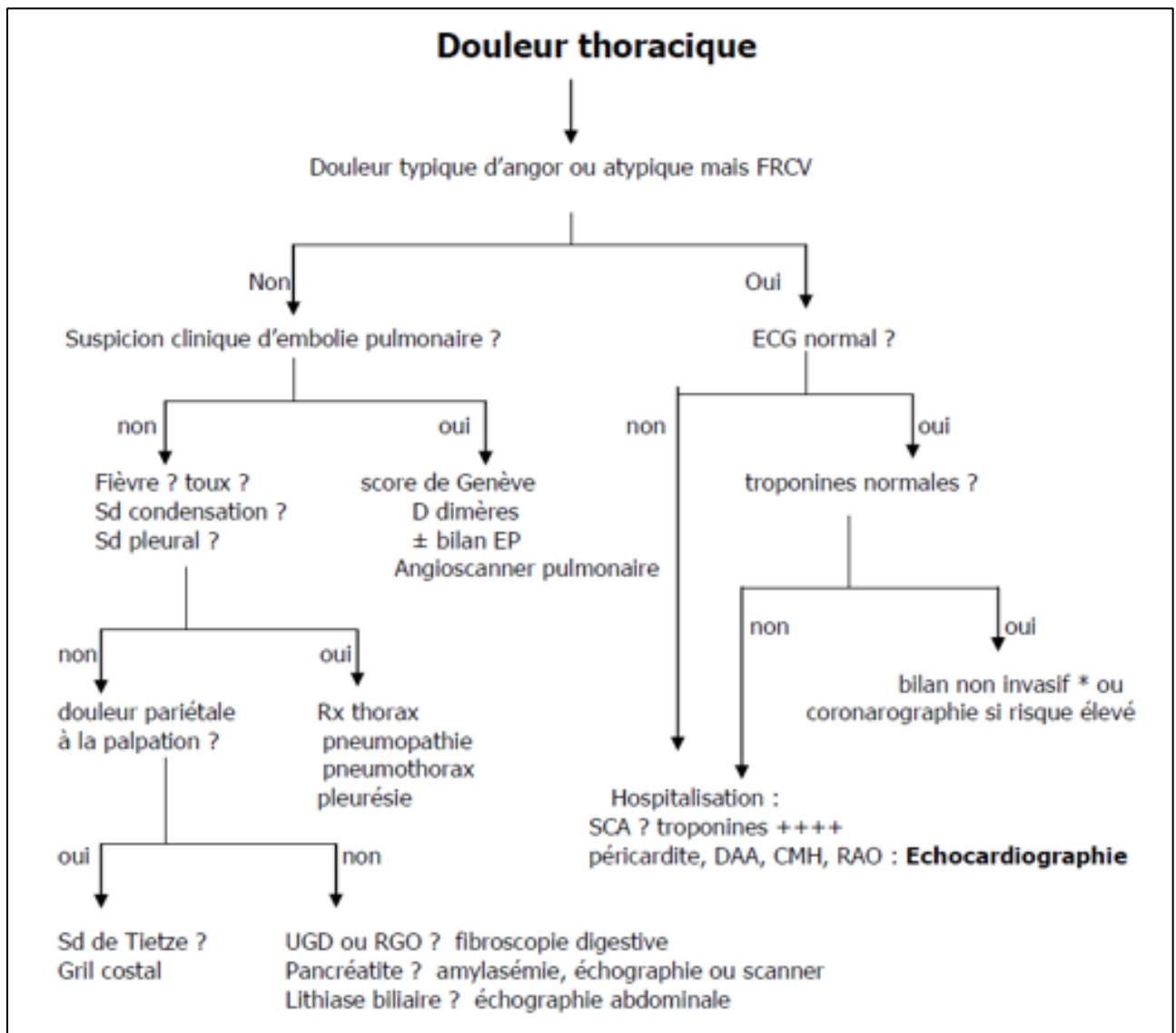
L'échographie abdominale est indiquée si suspicion d'une cholécystite aiguë.

3.3.5. La coronarographie : (voir objectif SCA)

OBJECTIF 2 : INDIQUER LES EXAMENS COMPLEMENTAIRES ADEQUATS EN FONCTION DE L'ORIENTATION ETIOLOGIQUE D'UNE DOULEUR THORACIQUE AIGUË.

1. DEMARCHE DIAGNOSTIQUE DEVANT UNE DOULEUR THORACIQUE AIGUE :

La figure 4 propose une démarche diagnostique simplifiée et synth



étique utile en urgence.

Figure 4 : Démarche diagnostique devant une douleur thoracique aiguë

OBJECTIF 3 : RECHERCHER UNE DÉTRESSE VITALE CHEZ UN PATIENT QUI SE PRÉSENTE POUR UNE DOULEUR THORACIQUE AIGUË.

La recherche d'une détresse vitale (détresse respiratoire, état de choc, troubles de conscience) est une étape indispensable afin de prendre en urgence les mesures thérapeutiques nécessaires (+++).

1. SIGNES DE GRAVITE RESPIRATOIRE :

- Une polypnée sévère ($> 30/\text{min}$) avec impossibilité de parler ;
- Signes de lutte respiratoire : tirage intercostal par mise en jeu des muscles respiratoires accessoires ;
- Signes d'hypercapnie : encéphalopathie hypercapnique, flapping trémor, agitation ;
- Hypoxie sévère : désaturation profonde, cyanose, hypoxie réfractaire aux moyens d'oxygénation non invasifs ;
- Signes d'épuisement respiratoire : bradypnée ($< 10/\text{min}$ ou pause respiratoire), respiration abdominale.

2. SIGNES DE GRAVITE CARDIOVASCULAIRES :

- Etat de choc : collapsus avec hypoperfusion périphérique ; hypotension artérielle, marbrures et oligurie ;
- Syncope ou lipothymies ;
- Pouls paradoxal de Kussmaul (diminution de la pression artérielle systolique de plus que 20 mmHg à l'inspiration profonde), évoquant un cœur pulmonaire aigu en cas de tamponnade ou d'embolie pulmonaire.

3. SIGNES DE GRAVITE NEUROLOGIQUES :

Troubles de la conscience : confusion, troubles de la vigilance, agitation, convulsions, voire même un coma ;

La constatation d'une bradypnée ou d'irrégularités respiratoires, d'une bradycardie avec des signes de choc et des troubles de la vigilance font craindre la survenue d'un arrêt cardio-respiratoire.

OBJECTIF 4 : REUNIR LES ARGUMENTS CLINIQUES ET PARACLINIQUES ORIENTANT VERS LES URGENCES CARDIOLOGIQUES : DISSECTION AORTIQUE, SYNDROME CORONARIEN AIGU, EMBOLIE PULMONAIRE ET PERICARDITE AIGUË.

1. LES DOULEURS AIGUES D'ORIGINE CARDIOVASCULAIRE

Les quatre urgences cardiologiques à évoquer systématiquement du fait de leur gravité immédiate ou potentielle sont (**Acronyme PIED**) :

P : Péricardite aiguë

I : Insuffisance coronaire (SCA)

E : Embolie pulmonaire

D : Dissection de l'aorte

1.1. Syndrome coronarien aigu (SCA) (se référer à l'objectif SCA)

Le SCA est défini sur la base de données clinico-électro-biologiques qui permettent de distinguer 2 types de SCA :

- SCA avec sus-décalage persistant de ST ;
- SCA sans sus-décalage persistant de ST qui regroupe 2 types : IDM sans onde Q et angor instable.

1.1.1. Données cliniques :

- Interrogatoire :

La douleur angineuse constitue l'élément essentiel qui permet d'orienter vers le diagnostic de SCA.

Une douleur angineuse typique a classiquement les caractéristiques suivantes :

- ✓ **Siège** : souvent rétrosternale, parfois précordiale ou épigastrique.
- ✓ **Type** : brûlure, constriction, enserrement.
- ✓ **Irradiation** : membre supérieur gauche, mâchoires.
- ✓ **Signes associés (inconstants)** : sueurs, vomissements...

Cette douleur est rapportée à une origine coronaire surtout en présence de facteurs de risque cardiovasculaire+++ (HTA, diabète, hypercholestérolémie, hérédité coronaire, tabac, antécédents de coronaropathie).

Par ailleurs, dans certains cas (sujet diabétique ou âgé ou de sexe féminin), la douleur thoracique peut être atypique (épigastrique, bilio-pancréatique voire même absente). La pratique d'un ECG chez cette catégorie de patients, même en l'absence de douleur angineuse typique, est obligatoire.

Au terme de l'interrogatoire :

Un SCA avec sus-décalage persistant de ST est suspecté en cas de douleur angineuse de repos, intense, de durée > 20 minutes et résistante à la trinitrine.

Un SCA sans sus-décalage persistant de ST est suspecté en cas douleur angineuse non intense, de durée < 20 minutes, souvent sensible à la trinitrine et qui peut se manifester sous 5 formes différentes : Angor de novo (< 1 mois), angor aggravé ou crescendo (pour des efforts de moins en moins importants), angor de repos, angor spastique et angor résiduel (dans le mois post IDM).

- Examen physique :

Il est pauvre et souvent normal. Il a comme objectif de rechercher les autres localisations de l'athérosclérose (souffle carotidien ou fémoral, abolition d'un pouls...) ainsi que certaines complications.

1.1.2. Données électriques :

L'ECG doit être pratiqué dans les 10 minutes.

En cas de SCA avec sus-décalage persistant de ST : L'ECG montre un sus-décalage de ST persistant dans au moins 2 dérivations contiguës avec ou sans image en miroir.

Un BBGC récent ou présumé récent, ainsi qu'un BBDC doivent faire évoquer le diagnostic en cas de douleur angineuse > 20 minutes.

En cas de SCA sans sus-décalage persistant de ST, l'ECG peut montrer tous les aspects électriques possibles sauf un sus-décalage persistant de ST++++. En effet, on peut voir des troubles de la repolarisation (surtout en cas d'un ECG per-critique), tels qu'un sous décalage de ST, des ondes T plates, négatives ou biphasiques, tout en sachant qu'un ECG intercritique normal n'élimine pas le diagnostic d'un SCA sans sus-décalage persistant de ST.

1.1.3. Données biologiques :

Les troponines doivent être dosées : troponines (à répéter 6 h plus tard si normales) ou troponines ultrasensibles (à répéter 1 à 3 h plus tard si normales).

En cas de SCA avec sus-décalage persistant de ST : les troponines sont toujours positives, mais leur dosage ne doit en aucun cas retarder son diagnostic ou sa prise en charge. Autrement dit, il ne faut jamais attendre le résultat des troponines pour confirmer le diagnostic d'un SCA avec sus-décalage persistant de ST, dont le diagnostic est purement clinico-électrique++++++.

En cas de SCA sans sus-décalage persistant de ST, les troponines peuvent être négatives (définissant l'angor instable) ou positives (définissant l'IDM sans onde Q).

1.2. La dissection aigüe de l'aorte

La dissection aiguë de l'aorte thoracique est une urgence engageant le pronostic vital du patient à court terme, avec 50% de décès dans les 48 heures si elle n'est pas reconnue.

Elle est définie par un clivage (ou fissuration) longitudinal de la paroi aortique à partir d'une porte d'entrée (ou déchirure) intimale siégeant à un niveau variable de l'aorte thoracique, entraînant la

création d'un faux chenal circulant d'extension variable, source de complications précoces ischémiques et hémorragiques.

La dissection aortique survient sur un terrain sous-jacent, le plus souvent chez un sujet hypertendu, beaucoup plus rarement chez un patient atteint de maladie du tissu élastique (syndrome de Marfan, syndrome d'Ehlers-Danlos) ou chez la femme enceinte.

1.2.1. Signes fonctionnels :

La douleur thoracique est le maître symptôme ++++

Il s'agit d'une douleur aiguë, prolongée, intense parfois syncopale, transfixiante, à type de déchirement, irradiant dans le dos, migratrice, descendant vers les lombes. Elle peut simuler absolument celle de l'infarctus du myocarde.

1.2.2. Signes physiques :

Cette douleur thoracique est d'autant plus évocatrice qu'elle est associée à d'autres signes physiques :

- Des chiffres tensionnels élevés (urgence hypertensive)
- Une asymétrie de pouls et/ou de tension artérielle (**anisotension ≥ 20 mmHg**) entre les membres supérieurs et/ou inférieurs.
- Une complication parfois révélatrice :
 - Une ischémie aiguë de membre typiquement à bascule et d'intensité variable dans le temps ;
 - Un AIT ou AVC ou paraplégie par atteinte parenchymateuse cérébrale ou médullaire.
 - Une oligo-anurie par atteinte des artères rénales ;
 - Des douleurs abdominales dans le cadre d'une ischémie digestive ;
 - Un souffle diastolique d'insuffisance aortique, quand non connu auparavant++++ ;
 - Un tableau de tamponnade par extension de la dissection vers le péricarde ;
 - Un SCA par extension de la dissection vers les coronaires.

Tous ces signes surviennent sur un terrain particulier. L'interrogatoire et l'examen doivent rechercher :

- Des antécédents d'HTA mal équilibrée+++
- Un traumatisme thoracique +++ : AVP (ceinture de sécurité++)
- Des stigmates de maladie de Marfan.
- Une histoire de dissection aortique dans la proche famille.
- La notion d'un anévrisme de l'aorte ascendante connu.
- Une bicuspidie aortique connue.
- Des antécédents de réparation de coarctation de l'aorte.

- Fin de grossesse ou post-partum.

NB : La survenue brutale d'une douleur thoracique aiguë en post-partum doit faire évoquer en premier lieu une dissection aortique (surtout si terrain d'HTA gravidique), une embolie pulmonaire+++ , ou plus rarement une myopéricardite du post partum.

1.2.3. Examens complémentaires :

- **ECG**: il peut être normal ou montrer des signes d'ischémie myocardique voire de nécrose en voie de constitution si les ostia coronaires sont atteints par le processus de dissection.
- **La radiographie de thorax** : peut montrer un élargissement médiastinal+++ ou une image en « double contour » aortique.

Elle peut montrer aussi certaines complications :

- Un hémopéricarde (une cardiomégalie avec aspect du cœur en carafe).
- Un OAP suite à une insuffisance aortique aiguë.
- Une pleurésie par rupture intra-pleurale de l'aorte thoracique descendante.

- **La biologie** : D-dimères, troponines, NFS, CRP, créatinine

- **L'angioscanner** : est l'examen de référence pour la confirmation du diagnostic. Il est réalisé avec 3 acquisitions : une acquisition sans injection de produit de contraste à la recherche d'épanchements spontanément hyperdenses d'origine hémorragique, une acquisition avec injection de produit de contraste iodée et un temps tardif permettant de vérifier si le faux chenal est circulant et de vérifier s'il existe des complications ischémiques viscérales. Il doit couvrir toute l'aorte de sa naissance jusqu'aux artères fémorales. Il permet de montrer le flap intimal séparant le vrai chenal du faux chenal, l'état du faux chenal (thrombosé ou circulant), la porte d'entrée et de sortie, l'extension de la dissection (troncs supra-aortiques, membres inférieurs, artères coronaires, valve aortique, artères viscérales), la présence ou non de complications témoignant d'une rupture (hémopéricarde, hémomédiastin, hémothorax) ou témoignant d'une ischémie (splénique, rénale, mésentérique...).

Il permet de classer la dissection aortique en 2 types selon la « classification de **Stanford** » (Figure 5) :

- **Type A** : Dissection touchant l'aorte ascendante (extrême urgence chirurgicale) ++++ ;
- **Type B** : Dissection épargnant l'aorte ascendante.

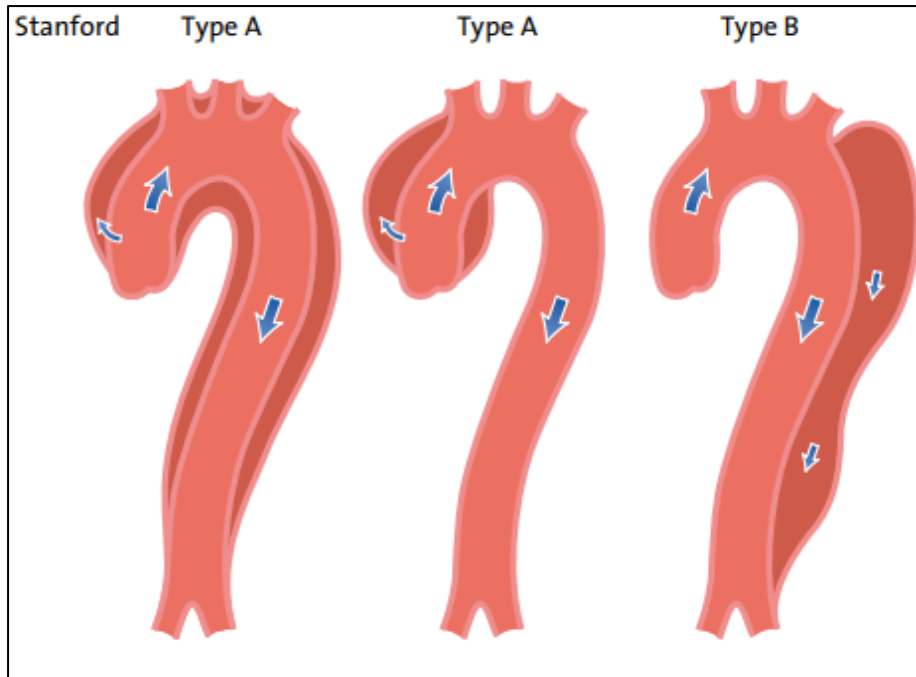


Figure 5 : Classification de Stanford

- **L'angio-IRM** a les mêmes performances diagnostiques que le scanner avec la possibilité de la réaliser sans injection de produit de contraste gadoliné. Cependant, sa faible disponibilité et la longueur de l'examen rendent sa réalisation dans le cadre de l'urgence difficile. Elle servira à la surveillance des dissections de type B non opérées.
- **NB : Par défaut d'angioscanner aortique, l'échographie cardiaque trans-oesophagienne (ETO) est un examen très sensible pour la confirmation du diagnostic d'une dissection aortique type A, en montrant le clivage intimal sous forme de « flap » ou « voile » intimal qui divise l'aorte ascendante en deux chenaux.**
- **L'échographie cardiaque transthoracique** est nécessaire, surtout en cas de DAA de type A, pour rechercher une insuffisance aortique aiguë ou un hémopéricarde+++ (qui ont un impact majeur sur la prise en charge thérapeutique). Elle permet aussi de mettre en évidence une dilatation de la racine de l'aorte, voire même dans certains cas un dédoublement de la paroi aortique (signe de dissection).
- Les avantages et limites des différents examens d'imagerie est résumée dans le tableau 2.

Tableau 2 : Avantages et limites des différents examens d'imagerie

Avantages/désavantages	ETT	ETO	Scanner	IRM	Aortographie
Facilité	+++	++	+++	++	+
Fiabilité du diagnostic	+	+++	+++	+++	++
Utilisation au lit du malade/en salle de radiologie interventionnelle	++	++	-	-	++
Répétition des examens	++	+	++(+)	+++	-
Visualisation de la paroi aortique	+	+++	+++	+++	-
Coût	-	-	--	---	---
Radiations	o	o	---	-	--
Néphrotoxicité	o	o	---	--	---
+ : aspect positif ; - : aspect négatif					

1.2.4. La démarche diagnostique

La démarche diagnostique devant une suspicion de DAA dépend de la probabilité (tableau 3).

La présence de 0, 1, 2 ou 3 groupes d'information est associée à une augmentation de la probabilité prétest qui a un impact majeur sur la démarche diagnostique dans la DAA (Figure 6).

Tableau 3 : Données cliniques pour l'évaluation de la probabilité d'une DAA

Conditions à haut risque	Caractéristiques à haut risque de la douleur	Données à haut risque à l'examen clinique
<ul style="list-style-type: none"> ● Syndrome de Marfan (ou autre maladie du tissu conjonctif) ● Antécédent familial de maladie aortique ● Valvulopathie aortique connue ● AAT connu ● Antécédent de geste sur l'aorte (y compris chirurgie cardiaque) 	Douleur dans le thorax, le dos ou l'abdomen, avec au moins un des éléments suivants : <ul style="list-style-type: none"> - début brutal - intensité élevée - type : déchirure 	<ul style="list-style-type: none"> ● Défaut de perfusion : <ul style="list-style-type: none"> - absence d'un pouls - asymétrie tensionnelle - déficit neurologique focal ● Souffle d'insuffisance aortique (nouveau et avec douleur) ● Hypotension ou choc

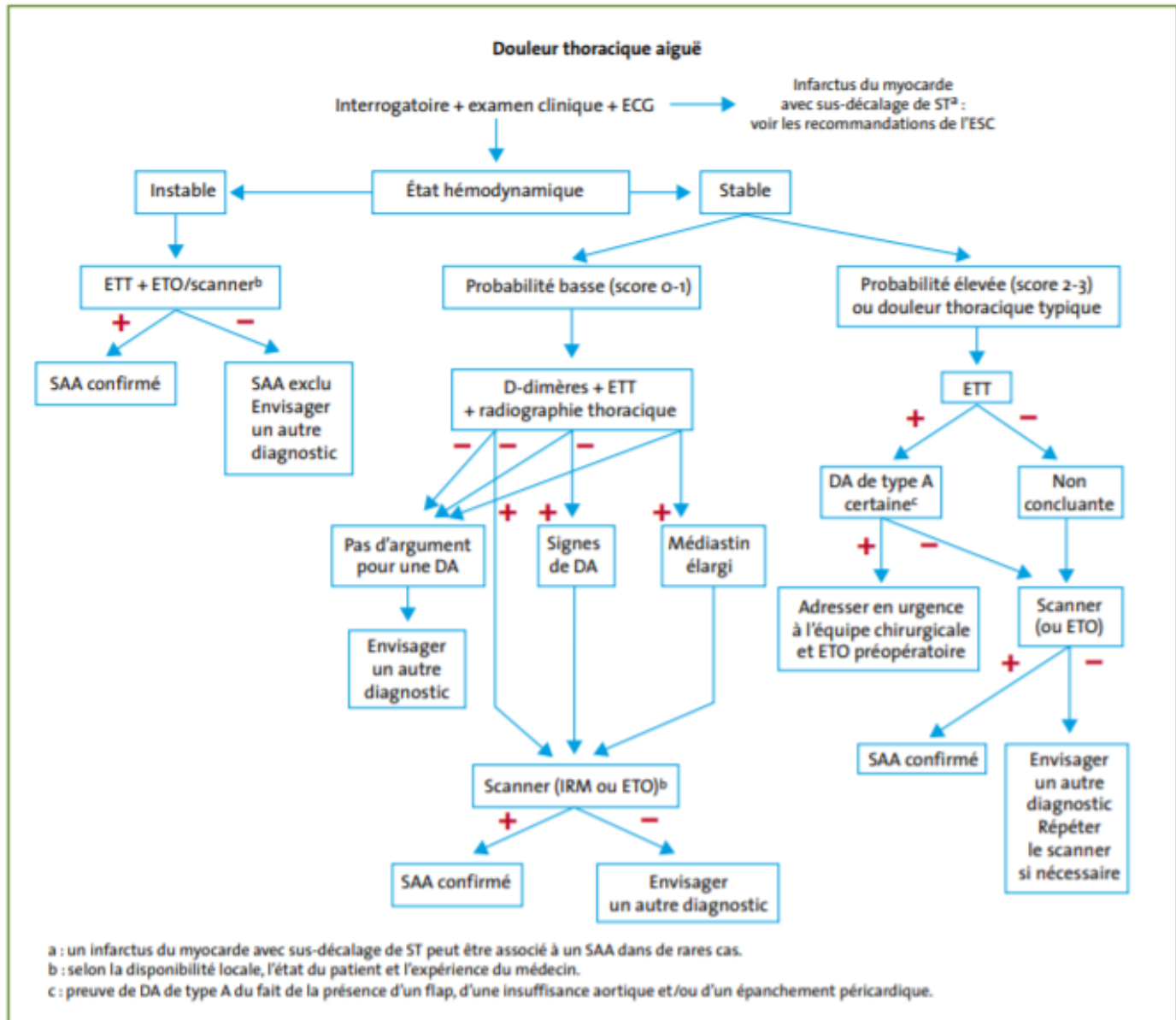


Figure 6 : Démarche diagnostique basée sur la probabilité prétest d'une DAA

1.3. Embolie pulmonaire

Elle est définie par une oblitération brutale aiguë totale ou partielle de l'artère pulmonaire ou de l'une de ses branches par un embolo, le plus souvent *fibrino-cruorique* (il peut être *septique* [endocardite infectieuse], *graisseux* [fracture du fémur], *amniotique* [accouchement]...), et ayant migré à partir d'une thrombose veineuse profonde, le plus souvent au niveau des membres inférieurs.

C'est la cause la plus fréquente du cœur pulmonaire aigu.

Il s'agit d'une pathologie fréquente et grave, associée à une lourde mortalité (10% au premier mois). Son diagnostic est difficile nécessitant le recours à une démarche diagnostique basée sur des données anamnestiques, cliniques et paracliniques.

1.3.1. Diagnostic positif:

Le diagnostic d'EP est :

- Suspecté par l'interrogatoire (signes fonctionnels sur un terrain prédisposé).
- Conforté par certaines données de l'examen physique et par certains examens complémentaires.
- Confirmé par des examens complémentaires (essentiellement l'angioscanner thoracique).

1.3.1.1. Terrain prédisposé :

Il est défini par les facteurs de risque de maladie thromboembolique veineuse, qui sont transitoires et/ou permanents (voir Objectif 51).

1.3.1.2. Signes fonctionnels :

Essentiellement une dyspnée associée à une douleur thoracique aiguë, avec ou sans autres signes.

▪ **Dyspnée :**

C'est le maître symptôme et le signe fonctionnel le plus fréquent (80%). Elle est proportionnelle à la sévérité de l'EP, souvent type polypnée superficielle, voire même des signes d'épuisement respiratoire (bradypnée, pauses respiratoires...) en cas d'EP grave.

▪ **Douleur thoracique :**

Douleur brutale spontanée en coup de poignard, classiquement d'allure pleurétique basi-thoracique (rarement retro sternale ou au niveau de l'hypochondre droit), prolongée, sans irradiation particulière.

- **Autres signes (inconstants) :** toux sèche, syncope (EP grave proximale), hémoptysie, confusion, fébricule > 38°C.

1.3.1.3. Signes physiques :

Les signes physiques à rechercher sont :

- Une polypnée superficielle : signe le plus constant (70%) +++ ;
- Une tachycardie > 100 bpm (26%) +++ ;
- Une fébricule : fièvre modérée ~ 38°C non concordante avec le degré de la tachycardie, c'est le « signe de pancarte » ;
- Auscultation pulmonaire : souvent normale, mais parfois des râles crépitants unilatéraux (signe d'infarctus pulmonaire) ou silence auscultatoire unilatéral (pleurésie) ;
- Auscultation cardiaque : Eclat de B2 au foyer pulmonaire +++ (signe d'HTAP), souffle systolique d'IT, bruit de galop droit ;
- Recherche de signes d'insuffisance cardiaque droite aiguë, synonyme d'un « cœur pulmonaire aigu (CPA) » : reflux hépato-jugulaire, hépatomégalie douloureuse, turgescence des jugulaires avec ou sans hypotension artérielle, pouls paradoxal de Kussmaul+++ ;
- Recherche de signes de thrombose veineuse profonde des phlébite membres inférieurs+++ ;

PS : De façon générale, l'examen physique est souvent pauvre (se résumant en une légère polypnée et/ou tachycardie) voire même strictement normal (dyspnée sine materia).

Une dyspnée brutale avec une auscultation pulmonaire normale est une embolie pulmonaire jusqu'à preuve du contraire

L'examen physique doit différencier l'EP avec instabilité hémodynamique ou sans instabilité hémodynamique (Figure 7). Cette étape est fondamentale et cruciale dans la prise en charge diagnostique et thérapeutique.

Arrêt cardiaque	Choc obstructif	Hypotension persistante
<ul style="list-style-type: none"> Besoin de réanimation cardiopulmonaire 	<ul style="list-style-type: none"> PAS < 90 mmHg ou vasopresseurs nécessaires pour obtenir une PAS \geq 90 mmHg malgré un remplissage adéquat Et hypoperfusion des organes cibles (état mental altéré, peau froide moite, oligurie/anurie, augmentation des lactates sériques) 	<ul style="list-style-type: none"> PAS < 90 mmHg ou chute de la PAS \geq 40 mmHg durant plus de 15 minutes et non causée par une arythmie nouvelle, une hypovolémie ou un sepsis

Figure 7 : Instabilité hémodynamique, qui définit l'embolie pulmonaire aigüe à haut risque.

La probabilité clinique de l'EP est évaluée en fonction des scores. Le plus utilisé scores est celui de Wells simplifié (Tableau 4).

Tableau 4 : Score de probabilité de Wells simplifié pour l'évaluation de la probabilité de l'EP

Critères	Quotation
Antécédent de MTEV	1
Fréquence cardiaque ≥ 100 bpm	1
Intervention chirurgicale ou immobilisation dans le mois précédent	1
Hémoptysie	1
Cancer en évolution	1
Signes cliniques de TVP	1
Diagnostic différentiel moins probable que celui de l'EP	1
Score à 2 niveaux	
EP improbable	0-1
EP probable	≥ 2

1.3.1.4. Examens complémentaires :

A. Examens de première intention permettant d'évoquer le diagnostic d'embolie pulmonaire

- **Radiographie de thorax :**

Elle est souvent normale, surtout au début de l'EP. Sinon, elle peut montrer des signes en faveur d'EP :

- Signes d'obstruction de l'artère pulmonaire : signe de « Westermark » : hyper-clarté dans un territoire de systématisation vasculaire (du côté embolisé) ;
- Signes de bronchoconstriction : surélévation de la coupole diaphragmatique du côté embolisé, atélectasies en bandes (opacités linéaires sus-diaphragmatiques hilifuges) ;
- Signe d'infarctus pulmonaire (signes tardifs) : opacité basale arrondie ou triangulaire à sommet hilaire, systématisée non rétractile ;
- Epanchement pleural en rapport avec la réaction inflammatoire locale (exsudat) ;

PS : Une radiographie de thorax normale chez un patient dyspnéique et tachycarde sans cause évidente est plutôt en faveur du diagnostic d'EP+++.

La radiographie de thorax permet aussi d'éliminer d'autres diagnostics (pneumothorax, pneumopathie).

- **ECG :**

Il peut être normal (15%), mais il montre souvent des signes électriques en faveur de l'EP :

- Une tachycardie sinusale : signe le plus fréquent +++
- Des signes droits : BBD, axe droit, hypertrophie auriculaire droite, onde S profonde en V5V6
- Troubles de la repolarisation de V1 à V3 (T négative)
- Aspect S en DI et Q en DIII « S1Q3 »
- Trouble de rythme supra-ventriculaire (FA), rarement ventriculaire

Les signes de gravité électrique sont : FC > 120 bpm, BBDC permanent, trouble de rythme ventriculaire grave.

- **Gazométrie De Sang (GDS) :**

Elle est souvent pathologique avec la classique triade « Hypoxie – Hypocapnie – alcalose respiratoire ».

Une GDS normale n'élimine pas le diagnostic d'EP.

Une acidose respiratoire (avec hypercapnie) est un signe de gravité gazométrique.

B- Examens de deuxième intention permettant de confirmer ou d'infirmer le diagnostic d'embolie pulmonaire

- ***Dosage des D-Dimères*** : si probabilité intermédiaire ou faible. (Voir objectif 51)

C- Examens décisionnels :

- **Angioscanner thoracique spiralé multibarette : (avec injection du produit de contraste iodé au temps pulmonaire) :**

C'est l'examen de référence pour la confirmation du diagnostic +++. Il s'agit d'un examen largement disponible. Ses contre-indications sont essentiellement l'insuffisance rénale sévère avec une clairance < 30 ml/min et l'allergie aux produits de contraste iodés. Cet examen est parfois non chez les patients instables sur le plan hémodynamique et non transportables vers le service de radiologie. Il permet de :

- Confirmer le diagnostic : montre l'image du thrombus sous forme de défaut endoluminal partiel ou total.
- Préciser le siège et l'étendue de l'EP : proximale ou distale, uni ou bilatérale. Les nouveaux scanners (multibarettes) permettent de visualiser les embolies distales (artères sous segmentaires). Une embolie pulmonaire massive (touchant plus que 50% du lit artériel pulmonaire) constitue un signe de gravité scannographique.
- Préciser le retentissement sur le parenchyme pulmonaire (infarctus, atélectasies) et la présence ou

l'absence d'épanchement pleural.

- Préciser le retentissement cardiaque (dilatation du tronc de l'artère pulmonaire, dilatation des cavités droites, bombement paradoxal du septum interventriculaire qui devient convexe vers le ventricule gauche). Ces signes constituent des signes de gravité scannographiques, témoignant d'une dysfonction ventriculaire droite et d'un cœur pulmonaire aigu.

L'angioscanner thoracique peut être réalisé au cours de la grossesse quel que soit son terme en réduisant la dose d'irradiation délivrée à la patiente. Il est moins irradiant pour le fœtus et plus irradiant pour les seins que la scintigraphie de ventilation – perfusion.

Un angioscanner thoracique de qualité optimale normal et en l'absence de signe parenchymateux indirect, permet d'éliminer le diagnostic d'embolie pulmonaire.

▪ **Echographie cardiaque transthoracique (ETT) :**

Elle permet rarement de confirmer le diagnostic en montrant l'image du thrombus dans l'artère pulmonaire. Sinon, elle peut apporter des signes précieux en faveur du diagnostic en montrant des signes d'un cœur pulmonaire aigu :

- Dilatation des cavités droites+++ sans hypertrophie
- Dysfonction systolique du ventricule droit
- Hypertension artérielle pulmonaire
- Insuffisance tricuspide
- Dilatation de l'artère pulmonaire
- Dilatation de la veine cave inférieure
- Septum inter-ventriculaire paradoxal

Elle permet aussi d'évaluer le retentissement sur le ventricule gauche (débit et index cardiaque effondrés en cas d'EDC cardiogénique).

En plus de son intérêt diagnostique, l'ETT a aussi un intérêt :

- **Thérapeutique : en cas d'EP à haut risque avec angioscanner thoracique non disponible ou non accessible (patient non transportable), l'ETT (qui peut être réalisée au lit du patient et rapidement) devient l'examen de référence pour la confirmation du diagnostic+++.**
- Pronostique : la présence de signes de CPA est un élément de mauvais pronostic.
- Evolutif : suivre l'évolution sous traitement.

▪ **Scintigraphie pulmonaire de perfusion-ventilation :**

Elle occupe une place privilégiée dans le diagnostic d'EP en raison de son innocuité et de sa très grande sensibilité. *En effet, si elle est normale, elle est pratiquement le seul examen qui permet d'éliminer le diagnostic d'EP même en cas de forte probabilité) +++.*

Elle doit être réalisée dans les 24 à 48 heures maximums après le début de l'EP.

Principe : marquage des territoires pulmonaires perfusés (par injection iv de particules d'albumine marquée ou Tc 99) et ventilés (par inhalation de xénon 133).

Diagnostic positif : elle confirme le diagnostic d'EP en montrant des lacunes de perfusion qui sont normalement ventilées (en cas de poumon antérieurement sain).

Avantages : faible irradiation, pas de risque d'allergie au PDC, excellente valeur prédictive négative (très sensible si elle est réalisée tôt < 48h ; une scintigraphie normale élimine une embolie pulmonaire), faisable en cas d'insuffisance rénale ou grossesse.

Inconvénients : problème de disponibilité (nécessite le transport vers une unité d'imagerie isotopique, nécessite la coopération du patient), ne détecte que les EP récentes, et surtout sa très faible spécificité en cas de poumon antérieurement pathologique (BPCO) rendant l'interprétation de la scintigraphie difficile.

- **Angiographie de l'artère pulmonaire** : Théoriquement c'est le gold standard pour la confirmation du diagnostic, mais elle n'est plus pratiquée actuellement en raison de son caractère invasif et grave d'une part, et en raison du développement de moyens d'imagerie non invasive très performants d'autre part.

D- Examens biologiques d'intérêt pronostique :

- **Dosage des Troponines** : leur élévation témoigne du retentissement de l'EP sur le myocarde (ischémie myocardique secondaire à l'EP) >>> **signe de gravité (inclus dans les critères de stratification du risque d'EP)**
- **Dosage des BNP (ou NT-pro-BNP)** : leur élévation témoigne du retentissement de l'EP sur le ventricule droit (dysfonction et/ou dilatation du VD) >>> **signe de gravité (inclus dans les critères de stratification du risque d'EP)**

PS : Les BNP « Brain Natriuretic Peptide » sont des peptides libérés par les cellules élastiques du myocarde en réponse à une distension et/ou une surcharge de ce dernier.

E-Démarche diagnostique :

Le diagnostic d'EP est difficile et nécessite le recours à un faisceau d'arguments anamnestiques, cliniques et paracliniques, d'où la notion de scores de probabilité (**score de Wells simplifié**) (Tableau 3) qui permet de prédire la probabilité du diagnostic d'EP en 2 niveaux (EP probable ou peu probable).

La démarche diagnostique ultérieure dépend de l'état hémodynamique et du score de probabilité.

▪ **En l'absence d'instabilité hémodynamique (figure 8) :**

- ***Si EP probable « Wells simplifié ≥ 2 »*** : il faut réaliser l'angioscanner thoracique d'emblée pour confirmer le diagnostic d'EP. Dans ce cas précis, le dosage des D-Dimères n'a pas de place +++ (car même si négatives elles n'éliminent pas le diagnostic d'EP en cas de forte probabilité).

Un angioscanner thoracique de qualité optimale normal et en l'absence de signe parenchymateux indirect, permet d'éliminer le diagnostic d'embolie pulmonaire.

- ***Si EP peu probable « Wells simplifié < 2 »*** : il faut commencer par le dosage des D-Dimères : si elles sont négatives elles permettent d'éliminer le diagnostic. Si elles sont positives (ou > 10 fois l'âge à partir de 50 ans), il faut compléter par un angioscanner thoracique qui permettra d'infirmier ou confirmer le diagnostic.

PS : En cas de doute diagnostic ou d'angioscanner non concluant ou non disponible ou plus au moins contre indiqué (insuffisance rénale sévère, allergie au PDC), d'autres examens peuvent orienter vers le diagnostic :

- ***Scintigraphie pulmonaire de ventilation/perfusion*** : doit être pratiquée dans les premières 24 à 48 heures.

- ***Echographie cardiaque transthoracique*** : surtout en cas d'EP grave +++ où elle peut fournir des données précieuses en faveur du diagnostic (cœur pulmonaire aigu+++).

- ***Echographie doppler veineux des membres inférieurs*** : la présence d'une thrombose veineuse profonde, surtout si elle est proximale, peut orienter vers le diagnostic.

PS : L'angiographie des artères pulmonaires n'est presque plus pratiquée actuellement sauf en cas de recours à une embolectomie percutanée de sauvetage par thrombo-aspiration (en cas d'échec de thrombolyse).

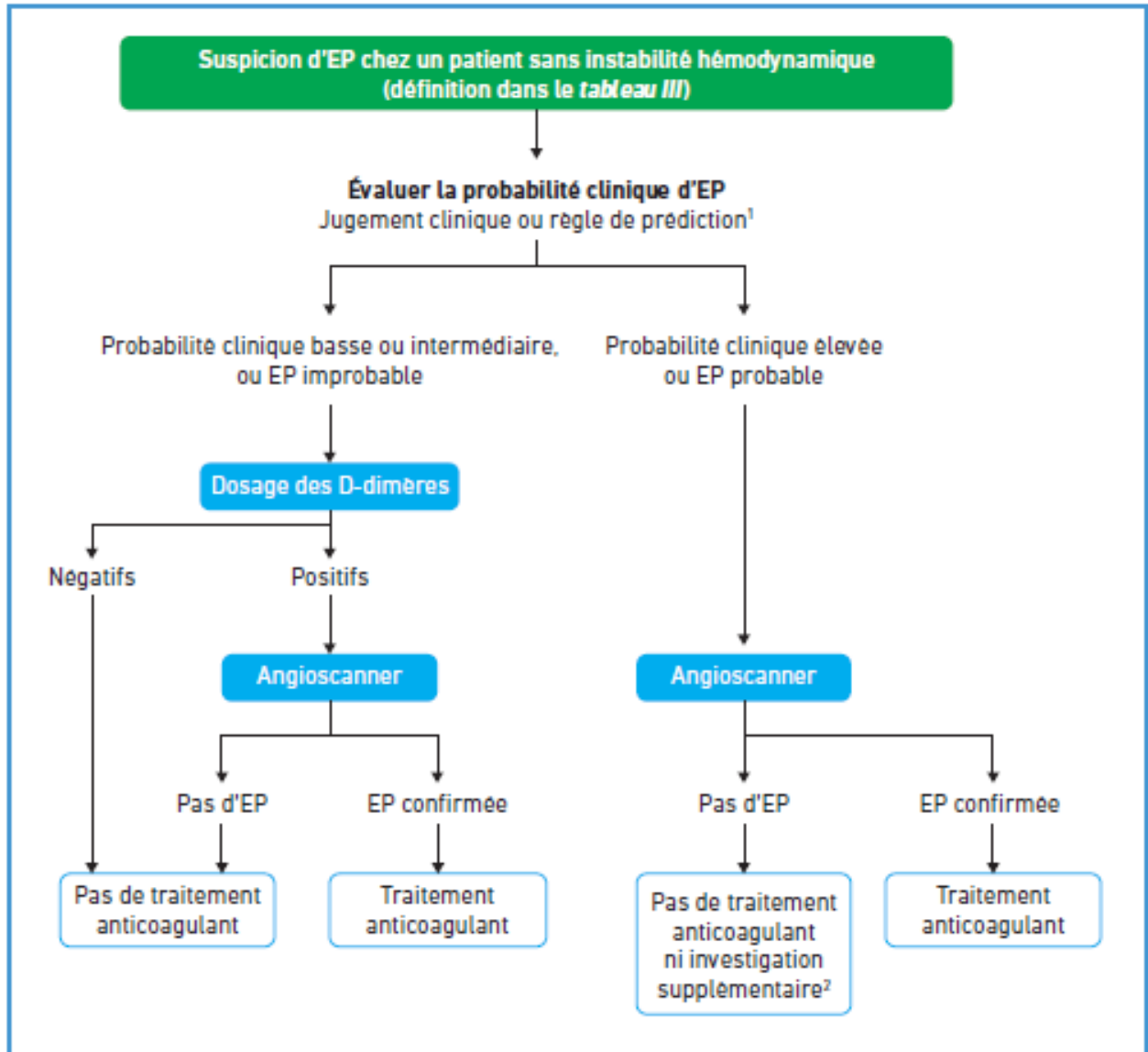


Figure 8 : Démarche diagnostique devant une suspicion d'EP sans instabilité hémodynamique

- **Devant une instabilité hémodynamique (Figure 9):**

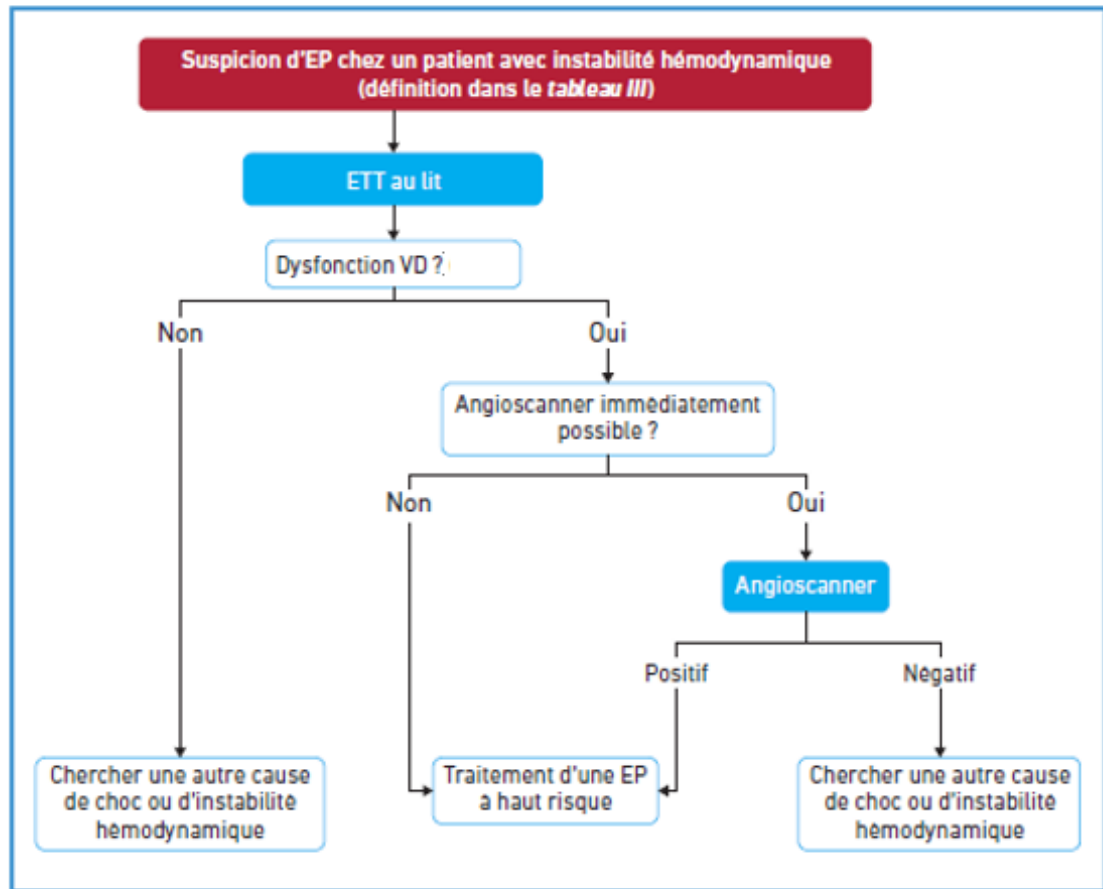


Figure 9 : démarche diagnostique devant une suspicion d'EP avec instabilité hémodynamique

F-Sévérité de l'embolie pulmonaire

Elle est évaluée sur 4 critères :

- L'instabilité hémodynamique (figure 7)
- Le score de risque de *PESI (Pulmonary Embolism Severity Index) simplifié (sPESI)* (Tableau 4)

Tableau 4 : Score PESI simplifié

Paramètres	Quotation
Age	1 point si âge > 80
Comorbidités	1 point
Cancer	1 point
Insuffisance respiratoire chronique	1 point
Examen clinique	
FC > 110/mn	1 point
PAS < 100 mmHg	1 point
SaO ₂ < 90%	1 point

- La dysfonction du ventricule droit : qui peut être mise en évidence grâce à :

-L'ETT : dilatation du VD, dysfonction systolique du VD, HTAP

-L'angioscanner thoracique : dilatation du VD

- Une ischémie myocardique : élévation des troponines.

Ces critères permettent de classer les EP selon le risque de décès précoce à 1 mois en (tableau 6) :

- **EP à risque élevé** (mortalité > 15%) : c'est l'EP compliquée d'instabilité hémodynamique

- **EP à risque bas** (mortalité < 1%)

- **EP à risque intermédiaire** (mortalité entre 3 et 15%)

Tableau 6 : Classification de la sévérité de l'EP selon le risque de décès précoce.

Risque de décès précoce		Indicateurs de risque			
		Instabilité hémodynamique ¹	Paramètres cliniques d'EP sévère et/ou de comorbidités : PESI classe III-IV ou sPESI ≥ 1	Dysfonction VD à l'ETT ou à l'angioscanner ²	Troponinémie augmentée
Élevé		+	(+)	+	(+)
Intermédiaire	Intermédiaire-haut	-	+	+	+
	Intermédiaire-bas	-	+	1 (ou 0) présent	
Bas		-	-	-	Dosage optionnel ; si fait, négatif

1.4. Péricardite aiguë

1.4.1. Définition :

Inflammation aiguë du péricarde avec (péricardite liquidienne) ou sans épanchement péricardique (péricardite sèche).

Sa prévalence est de 2.5% de la population générale, et elle peut toucher toutes les tranches d'âge, mais elle est plus fréquente chez l'adulte jeune de sexe masculin.

Ses étiologies sont fréquentes, dominées par l'étiologie virale (péricardite virale ou bénigne ou idiopathique).

Son diagnostic est suspecté sur des faisceaux d'arguments anamnestiques et physiques, et confirmé généralement par l'échographie cardiaque.

Son évolution, qui est souvent favorable sous traitement, fait toujours craindre la survenue de trois complications : les rechutes, la tamponnade et la constriction.

Son traitement est essentiellement symptomatique mais également étiologique chaque fois qu'une cause a été identifiée.

1.4.2. Rappel anatomopathologique :

Le péricarde est une enveloppe fibreuse qui couvre le cœur. Il est formé par deux feuillets : interne (viscéral) et externe (pariétal). Le rôle essentiel du péricarde est de protéger le cœur contre une agression externe (infection, néoplasie...).

Une inflammation aiguë du péricarde peut être responsable d'un épanchement intra-péricardique qui peut être :

- minime (< 300 cc, < 10 mm),
- modéré (300 à 500 cc, 10 à 20 mm)
- important (>500 cc, > 20 mm).

Ce liquide peut être, selon l'étiologie, clair, jaune citrin, purulent ou hématique.

1.4.3. Diagnostic positif :

TDD : Péricardite aiguë virale de faible abondance du sujet jeune :

1.4.3.1 Interrogatoire :

Syndrome grippal 1 à 2 semaines avant la symptomatologie.

1.4.3.2 Signes fonctionnels :

Essentiellement : douleur thoracique, dyspnée et fièvre +++ :

- **Douleur thoracique :**

C'est le maître symptôme ++ et représente le premier signe à apparaître.

Siège souvent précordial++, mais peut être rétro-sternal ou basi-thoracique gauche.

Intensité variable : de la simple gêne et à une douleur intense.

Durée : variable, mais souvent prolongée permanente.

D'allure angineuse : type brûlure ou enserrement. Elle se différencie de la douleur angineuse par sa résistance à la trinitrine.

Survient au repos, exagérée par l'inspiration profonde, la toux et le décubitus dorsal et soulagée par la position penchée en avant.

- **Dyspnée :** type polypnée superficielle, améliorée par la position penchée en avant.
- **Fièvre :** présente d'emblée, souvent dans le cadre d'un syndrome grippal.
- **Toux :** sèche exacerbant la douleur thoracique.
- **Autres signes rares :**

- **Dysphagie / Dysphonie :** signe de compression œsophagienne ou d'irritation phrénique.

- **Altération de l'état général.**

1.4.3.3 Signes physiques :

▪ **Auscultation cardiaque :**

- **Frottement péricardique :**

Fréquent (50%), pathognomonique de la péricardite aiguë, mais inconstant.

Bruit superficiel, ressemblant au crissement de cuir neuf ou de papier de soie.

Méso-systolo-diastolique, encadrant B1 et B2, réalisant un mouvement de va et vient et Persiste en apnée+++.

Siège méso-cardiaque, irradie très peu : naît et meurt sur place +++.

Fugace+++ : variable avec le temps, la position et la pression du stéthoscope.

- **Les autres signes auscultatoires :**

Tachycardie ++

Affaiblissement voire même assourdissement des bruits du cœur : en cas d'épanchement modéré à important.

▪ **Reste de l'examen physique :**

-Auscultation pulmonaire : recherche de crépitants (pneumonie associée) ou de silence auscultatoire (pleuro-péricardite).

-Recherche surtout de signes d'intolérance hémodynamique en faveur d'une tamponnade +++ (extrême urgence cardiologique).

1.4.3.2 Examens complémentaires :

▪ **ECG :**

Les signes électriques sont présents dans plus que 90% des cas, souvent sous forme de succession de 4 stades électriques (stades de Holzman) de repolarisation, sans que cette succession ne soit toujours mise en évidence (Figure 2):

- **Stade 1 (24 heures) :** bref et précoce : sus-décalage du segment ST diffus, concave en haut et sans image en miroir, avec une onde T positive pointue en « selle de chameau ».

- **Stade 2 (48 heures) :** Retour du segment ST à la ligne iso-électrique avec onde T plate.

- **Stade 3 (première semaine) :** Onde T négative diffuse.

- **Stade 4 (1 mois) :** normalisation de l'ECG.

D'autres signes électriques sont très évocateurs :

- **Sous-décalage de PQ** +++ : surtout en DII DIII

- **Troubles de rythme supra-ventriculaires.**

- **Microvoltage diffus**+++ : (amplitude du QRS < 5 mm dans les dérivations frontales et < 10 mm dans les précordiales). Traduit un épanchement de grande abondance+++.

- **Alternance électrique :** modification de l'axe et de l'amplitude des QRS >>> Tamponnade

▪ **Radiographie de thorax :**

Elle peut être normale (en cas de péricardite sèche ou de faible abondance). Sinon, en cas d'épanchement important, elle montre :

- Une cardiomégalie médiane et symétrique avec aspect en théière ou en carafe.
- Rectitude des bords du cœur

▪ **Biologie :**

-Syndrome inflammatoire ++

-Elévation des biomarqueurs de nécrose cardiaque (troponines I ++) dans 50% des cas (même en l'absence de myocardite associée).

-Sérologies virales : elles sont rarement positives. Les virus les plus communs sont : coxakivirus A et B, adénovirus, échovirus, parvovirus, EBV....

▪ **L'échographie cardiaque trans-thoracique :**

C'est l'examen clé pour la confirmation diagnostique en montrant l'épanchement péricardique sous forme de décollement péricardique. Elle permet aussi d'apprécier son abondance, et surtout son retentissement sur les cavités cardiaques.

Sinon, d'autres examens peuvent montrer des signes qui peuvent orienter vers le diagnostic mais sans le confirmer :

- **Autres examens biologiques à visée étiologique :** Sérologies virales, bilan immunologique, marqueurs tumoraux, recherche de BK, hémocultures....

NB : Le scanner thoracique peut aussi confirmer le diagnostic d'une péricardite aiguë, et ceci de façon fortuite (quand il est réalisé à la recherche d'une autre pathologie), mais dans tous les cas, en cas de suspicion de péricardite aiguë, l'échographie cardiaque est l'examen de référence pour la confirmation du diagnostic et l'estimation du retentissement cardiaque+++.

Tableau 7 : Définition et critères diagnostiques des péricardites

Péricardite	Définition et critères diagnostiques
Aiguë	<p>Syndrome péricardique inflammatoire diagnostiqué s'il y a au moins deux des quatre critères suivants :</p> <ul style="list-style-type: none"> - douleur thoracique péricarditique ; - frottement péricardique ; - nouveau sus-décalage de ST diffus ou sous-décalage de PQ sur l'ECG ; - épanchement péricardique (nouveau ou s'aggravant). <p>Données supplémentaires :</p> <ul style="list-style-type: none"> - élévation des biomarqueurs d'inflammation (CRP, VS, globules blancs) ; - preuve d'une inflammation péricardique par une technique d'imagerie (scanner, IRM).

1.4.4. Complications :

Les principales complications de la péricardite peuvent être aiguës ou chroniques.

-Complications aiguës : Tamponnade (plus fréquente en cas de péricardite néoplasique), péri-myocardite, une fibrillation auriculaire.

-Complications tardives : Rechute (plus fréquente en cas de péricardite virale) et constriction (plus fréquente en cas de péricardite tuberculeuse).

1.4.4.1. Tamponnade cardiaque :

- **Définition** : compression aiguë des cavités cardiaques droites par un épanchement péricardique de grande abondance et/ou d'installation brutale+++.

C'est la complication la plus redoutable de la péricardite aiguë et constitue une extrême urgence diagnostique et thérapeutique+++.

- **Physiopathologie** : « **ADIASTOLIE AIGUE** » :

Si l'épanchement péricardique est assez abondant et rapide, il sera à l'origine d'une augmentation de la pression intra-péricardique (qui est négative à l'état normal). Quand cette pression dépasse celle des cavités intra-cardiaques (oreillettes et ventricules, initialement droits puis gauches), elle va être à l'origine d'une compression des cavités cardiaques (droites puis gauches) avec égalisation des pressions entre ces cavités, et par la suite impossibilité de remplissage cardiaque à cause de cette compression : c'est « **L'ADIASTOLIE AIGUE** ».

- **Tableau clinique** :

- **Signes fonctionnels** :

Douleur thoracique aiguë + dyspnée sévère type polypnée.

- **Contexte** :

Terrain de néoplasie+++ , antécédents de péricardite, traumatisme thoracique, dissection aortique type A, post dilatation mitrale percutanée...

- **Signes physiques** : associent :

- ✓ **Signes d'insuffisance cardiaque droite aiguë** +++ (secondaires au collapsus du ventricule droit) : Hépatomégalie douloureuse, reflux hépato-jugulaire, turgescence des jugulaires (pas d'OMI++).
- ✓ **Signes de choc** (secondaires au défaut de remplissage et à la compression du ventricule gauche): hypotension artérielle (PAS < 90 mmHg), pouls faible et filant...
- ✓ **Auscultation cardiaque** : bruits du cœur assourdis, tachycardie, pas de frottement péricardique+++.
- ✓ **Pouls paradoxal de Kussmaul**+++ : défini par une baisse de la PAS > 10 mmHg (ou ≥ 20 mmHg) après une inspiration profonde (ce phénomène est expliqué par le fait que l'inspiration profonde augmente la pression intra-thoracique qui va à son tour majorer la compression des

cavités cardiaques, notamment le ventricule gauche qui se trouve à la fois comprimé par l'épanchement et le thorax d'un côté, et par le ventricule droit à travers le septum interventriculaire d'un autre côté. Il en résulte une baisse du volume d'éjection systolique (VES) et par la suite une baisse de la pression artérielle).

▪ **Diagnostic positif :**

-*L'ECG* montre un microvoltage diffus, des troubles de la repolarisation diffus et une alternance électrique.

-*La radiographie de thorax* montre une cardiomégalie importante avec aspect du cœur en carafe.

-*L'échographie cardiaque trans-thoracique* est l'examen primordial pour confirmer le diagnostic. Elle doit être réalisée en urgence dès la suspicion du diagnostic, et elle montre dans ce cas:

- Un épanchement péricardique circonférentiel important ;
- Un aspect du cœur en « swinging heart » : petit cœur qui danse en mouvement de rotation dans l'épanchement péricardique ;
- Une compression des cavités cardiaques droites ;
- Un septum interventriculaire paradoxal en inspiration ;

- **Diagnostics différentiels :** IDM inférieur étendu au ventricule droit, embolie pulmonaire massive bilatérale, pneumothorax bilatéral compressif.

1.5. Myocardite

Il s'agit d'une atteinte inflammatoire du myocarde le plus souvent virale.

- Douleur de type péricarditique mais pouvant mimer un SCA, parfois avec insuffisance cardiaque.
- Élévation prolongée de la troponinémie.
- Échocardiographie montrant un trouble de la cinétique du ventricule gauche segmentaire ou diffus avec éventuel épanchement péricardique.
- Coronarographie normale.
- IRM est l'examen de choix pour objectiver l'atteinte myocardique (pouvant montrer des plages de rehaussement tardif aux séquences sous gadolinium prédominant au sous-épicaire et sans systématisation artérielle).

OBJECTIF 5 : REUNIR LES ARGUMENTS CLINIQUES ET PARACLIQUES ORIENTANT VERS UNE ETIOLOGIE RESPIRATOIRE D'UNE DOULEUR THORACIQUE AIGUË : PNEUMOTHORAX, PNEUMONIE ET PLEURESIE.

1. PNEUMOTHORAX SPONTANE :

1.1. Définition

Irruption brutale et spontanée d'air dans une cavité pleurale, ce qui élimine les pneumothorax traumatiques ou iatrogènes.

1.2. Etiologies :

Rupture par éclatement, ou perforation par destruction, d'une lésion pulmonaire corticale qui entraîne une fuite d'air alvéolaire dans la plèvre. La lésion causale est le plus souvent un emphysème qui intéresse la corticalité du poumon, et d'étiopathogénie différente selon le terrain :

▪ *Pneumothorax idiopathique :*

Le plus fréquent. Il survient chez le sujet jeune maigre longiligne, tabagique, de sexe masculin, ayant un *poumon souvent sain* ou contenant de rares bulles de petite taille. Deux principaux mécanismes à l'origine du pneumothorax :

- Dystrophie bulleuse sous-pleurale de petite taille en chapelet : rupture de *blebs*+++ (principal mécanisme).

- Ou *emphysème panlobulaire* (déficit en Alpha-1-antitrypsine).

▪ *Pneumothorax secondaire :*

Sujet âgé ayant un poumon pathologique (BPCO, emphysémateux).

Par rupture de bulles d'emphysème de grande taille (la bulle est dite géante quand elle occupe plus du 1/3 de l'hémi-thorax).

1.3. Facteurs favorisants :

▪ *Hyperpression intra-thoracique (effort à glotte fermée) :* effort de toux, port de charge lourde, éternuement...

▪ *Hyperpression extra-thoracique :* variation de la pression atmosphérique : vol par avion, plongée sous-marine.

▪ *Plus rarement :*

Toute affection pulmonaire peut se compliquer de pneumothorax spontané, avec ou sans bulle d'emphysème : Fibroses interstitielles (histiocytose X) ou radique, pneumoconioses, tumeurs bronchiques avec emphysème obstructif, asthme au cours d'une crise ou d'un état de mal, DDB, mucoviscidose au stade terminal, staphylococcie pulmonaire bulleuse de l'enfant.

1.4. Description clinique

Deux circonstances d'apparition bien distinctes :

1.4.1 Pneumothorax idiopathique :

Le pneumothorax est le plus souvent bien toléré sauf si compressif.

- **Signes fonctionnels :**

Douleur thoracique vive permanente, brutale, en coup de poignard, majorée par la toux et les mouvements, sans irradiation particulière, associée à une dyspnée type polypnée.

- **Signes physiques : (du côté du pneumothorax) :**

Palpation : Abolition des vibrations vocales. **Percussion** : Tympanisme. **Auscultation pulmonaire** : Diminution ou abolition du murmure vésiculaire.

- **La Radiographie de thorax** permet de confirmer le diagnostic en montrant une hyper-clarté avasculaire d'un héli-thorax par rapport à l'autre, limité par une ligne opaque correspondant à plèvre viscérale à distance de la paroi thoracique (Figure 10).

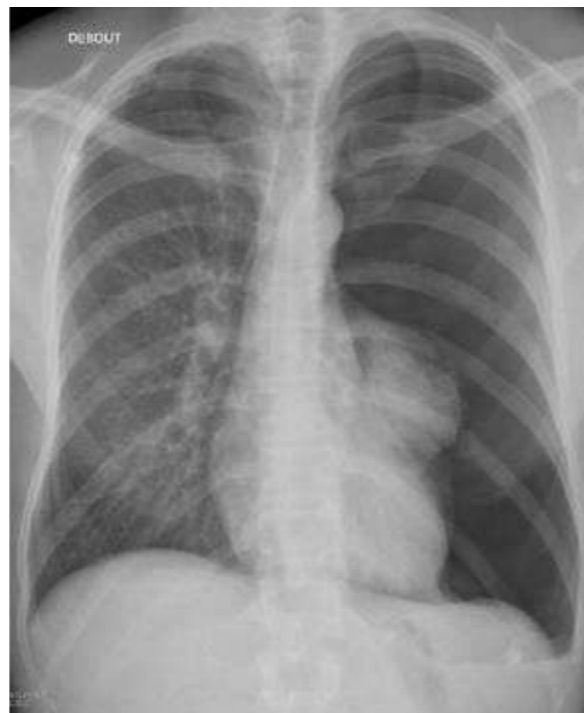

Figure 10: Pneumothorax complet gauche avec hyperclarté unilatérale de l'hémithorax gauche ne contenant pas de structures vasculaires et opacité hilaires gauche (poumon gauche rétracté sur le hile).

Un pneumothorax compressif se manifeste par un poumon collabé au hile et par une déviation controlatérale du médiastin.

Autres signes radiologiques : élargissement des espaces intercostaux, niveau hydro-aérique (hydro-pneumothorax), état du parenchyme pulmonaire sous-jacent (emphysème, fibrose), emphysème sous cutané

1.4.2. Pneumothorax secondaire :

Un pneumothorax même minime peut être très mal toléré. Cette situation est caractérisée par des difficultés diagnostiques et radiologiques :

Difficultés diagnostiques : Aggravation rapide d'une dyspnée ancienne, orientant vers le diagnostic d'une IRA/IRC.

La douleur angoissante ou la dyspnée avec détresse respiratoire peuvent orienter à tort vers une cause cardiologique (angor, embolie pulmonaire).

Difficultés radiologiques : Un décollement pulmonaire minime peut être masqué par des lésions emphysémateuses diffuses. Un pneumothorax partiel peut être confondu avec une bulle géante d'emphysème.

2. PLEURESIE :

2.1. Définition :

Epanchement liquidien dans la cavité pleurale.

2.2. Signes fonctionnels :

- **Douleur thoracique :** maître symptôme, le plus souvent d'apparition progressive, augmentée par la toux ou l'inspiration profonde, type pesanteur à point de côté, siège fonction de la localisation de l'épanchement (souvent bas ou latérothoracique), parfois reproductible par la palpation ou parfois sous forme de hoquet douloureux (pleurésie diaphragmatique).
- **Dyspnée :** intensité selon l'importance de l'épanchement du poumon sous-jacent.
- **Signes associés :** selon l'étiologie : fièvre, altération de l'état général, signes d'insuffisance cardiaque, signes abdominaux.

PS : Parfois la pleurésie est asymptomatique et découverte fortuitement par l'examen physique et la radiographie de thorax.

2.3. Signes physiques : trépied pleurétique :

- Matité «de bois » (pleurésie de la grande cavité).

- Baisse des vibrations vocales.

- Baisse du murmure vésiculaire.

Si pleurésie enkystée : les signes sont fonction de la localisation. Parfois **frottement pleural** au début du processus.

Certaines pleurésies de grande abondance sont mal tolérées, surtout si elles sont d'installation rapide et brutale, donnant un tableau de détresse respiratoire aiguë sévère, nécessitant un drainage pleural en urgence.

2.4. Examens complémentaires :

2.4.1. La radiographie de thorax

Elle suffit pour confirmer le diagnostic en montrant une opacité dense, homogène, à limite supérieure

nette concave en haut et en dedans se continuant par une ligne bordante axillaire (courbe de Damoiseau), décline, masquant le cul de sac et effaçant la coupole diaphragmatique, non systématisée, parfois localisée « enkystée » (phrénique, axillaire, interlobaire,). Quand la pleurésie est minime, elle donne un émoussement du cul de sac pleural.

Quand elle est de grande abondance, elle donne un hémithorax blanc avec déviation du médiastin vers le côté controlatéral.

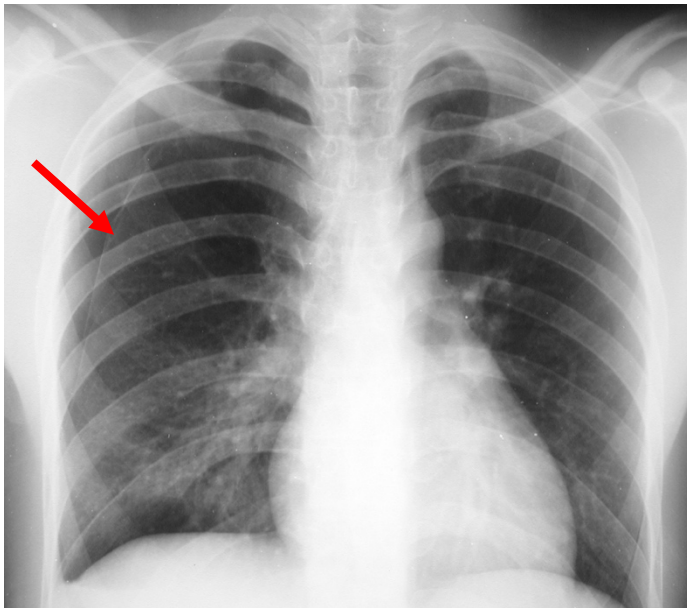


Figure 11 Pneumothorax droit sous forme de clarté avasculaire limité par une ligne opaque (flèche rouge)

Diagnostic différentiel : scissurite, atélectasie, épaissement pleural (pachypleurite), mésothéliome.

2.4.2. Autres examens pouvant confirmer la pleurésie :

- Echographie pleurale (sert surtout pour le repérage du point de ponction),
- scanner thoracique (indiqué dans le cadre du bilan lésionnel, étiologique ou pour les localisations atypiques).

2.5. Etiologies :

Deux grands cadres :

- **Pleurésie exsudative** : essentiellement infectieuse (bactérienne, tuberculeuse) et néoplasique.
- **Pleurésie transudative** : essentiellement insuffisance rénale et cardiaque.

Les autres étiologies : embolie pulmonaire, chirurgie cardiaque...

Une ponction pleurale exploratrice avec étude cyto-chimique et bactériologique permet d'orienter le diagnostic étiologique. Après analyse de son aspect macroscopique, le liquide est adressé en

biochimie, cytologie, bactériologie et mycobactériologie. On distingue les pleurésies transsudatives (dont les étiologies principales sont l'insuffisance cardiaque, la cirrhose, le syndrome néphrotique), des pleurésies exsudatives (néoplasiques, infectieuses, médicamenteuses ou dans un contexte de maladie de système). Cette distinction se fait grâce au taux pleural de protéides, inférieur à 30 g/l en cas de transsudat. Il est cependant exceptionnel qu'un épanchement pleural transsudatif soit révélé par une douleur thoracique. La présence d'une douleur thoracique est plutôt associée aux épanchements pleuraux de faible ou moyenne abondance qui peuvent être de diagnostic clinique difficile.

3. PNEUMONIE :

3.1. Définition :

Infection aiguë du parenchyme pulmonaire.

3.2. Signes fonctionnels :

Fièvre + signes respiratoires (toux, expectoration, parfois dyspnée ou hémoptysie) + douleur thoracique (d'allure pleurétique si effraction ou inflammation de la plèvre).

3.3. Signes physiques :

Diminution des murmures vésiculaires, râles crépitants, parfois une matité, souffle tubaire.

Signes de gravité : EDC septique, détresse respiratoire aiguë, trouble de la conscience, fréquence respiratoire > 30 cycles/min, PAS < 90 mmHg, FC > 120 bpm, $T^{\circ} < 35^{\circ}\text{C}$ ou $\geq 40^{\circ}\text{C}$, signes associés : cyanose, tirage, marbrures.

3.4. Radiographie de thorax :

Opacité parenchymateuse systématisée, bien limitée, avec bronchogramme aérien (Figure 12). Parfois pleurésie associée (pleuro-pneumopathie)

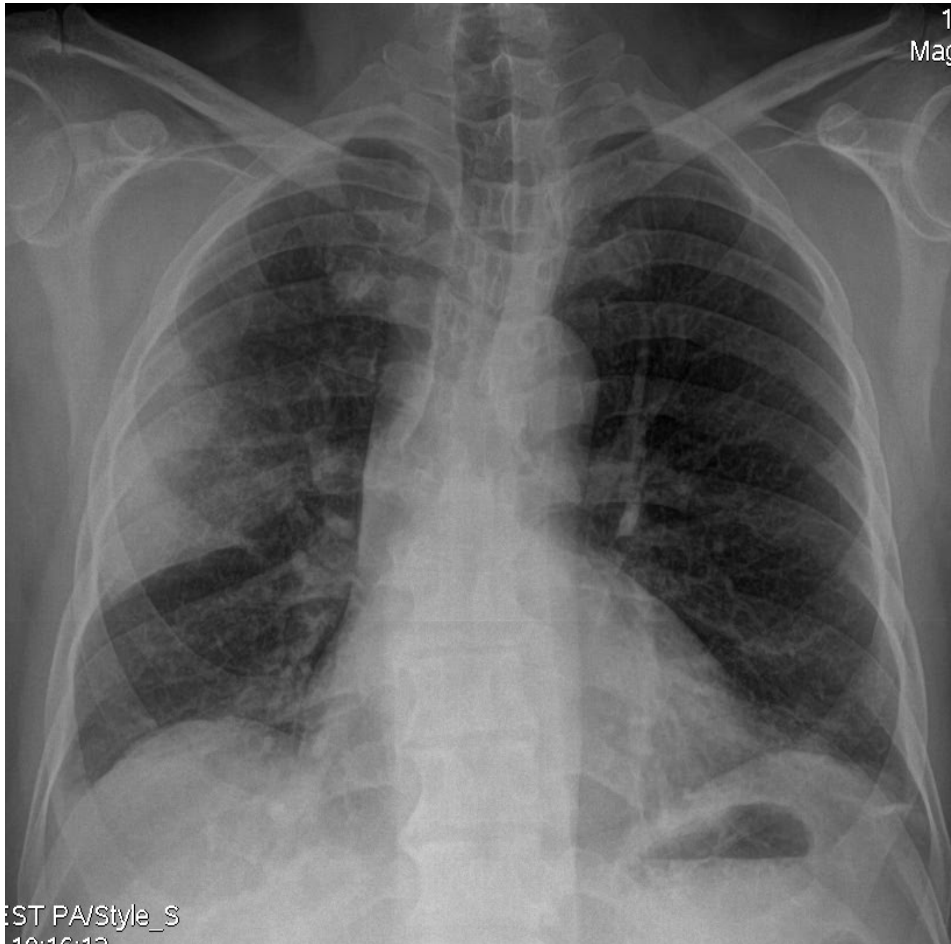


Figure 12 : Radiographie thoracique de face montrant une pneumonie lobaire supérieure droite sous forme d'une opacité alvéolaire limitée par la petite scissure (opacité systématisée →)

NB le scanner thoracique n'est pas nécessaire au diagnostic de la pneumonie.

OBJECTIF 6 : REUNIR LES ARGUMENTS CLINIQUES ET PARACLINIQUES ORIENTANT VERS UNE ETIOLOGIE NON CARDIAQUE ET NON RESPIRATOIRE DES DOULEURS THORACIQUES (PARIETALE, OESOPHAGIENNE, NEUROLOGIQUE).

OBJECTIF 7 : IDENTIFIER UNE CAUSE EXTRA-THORACIQUE DEVANT UNE DOULEUR THORACIQUE AIGUË (DOULEUR ABDOMINALE PROJETEE, DOULEUR PSYCHOGENE).

1. LES DOULEURS D'ORIGINE DIGESTIVES

Elles peuvent correspondre à des étiologies variées, puisque toutes les pathologies abdominales (ulcéreuse, hépatobiliaire, pancréatique, colique) peuvent donner des symptômes thoraciques. Les douleurs d'origine œsophagienne sont essentiellement représentées par la dysphagie, le reflux gastro-œsophagien, ou le spasme de l'œsophage. Elles peuvent évoquer une douleur coronarienne, mais s'en distinguent par :

- Leur siège rétrosternal, sans irradiation latérale ;

- La persistance d'un fond douloureux après un début aigu ;
- L'existence d'une régurgitation des liquides ;
- Leur déclenchement par la déglutition, par l'antéflexion ;
- Leur absence de relation avec un effort ;
- Leur horaire nocturne, les épisodes spontanés fréquents.

1.1. Reflux gastro-œsophagien avec ou sans œsophagite :

Parmi les causes œsophagiennes, le reflux acide gastro-œsophagien reste la cause la plus fréquente et la plus accessible au traitement. Le diagnostic clinique est suffisant dans les formes mineures et occasionnelles ; le traitement peut alors être débuté. Il s'agit d'une brûlure rétrosternale accentuée ou provoquée par l'antéflexion, elle survient habituellement après le repas et soulagée par la prise de protecteurs gastriques. On recherchera les facteurs favorisants qui sont habituellement la prise d'alcool, café, tabac et les aliments riches en graisse.

Une endoscopie œso-gastro-duodénale est réalisée en cas de persistance de la symptomatologie. Les indications de la pH-métrie sont rares, ne concernant que les formes atypiques ou résistantes au traitement médical.

1.2. Spasme œsophagien :

Il peut engendrer une douleur médio-thoracique constrictive ressemblant étrangement à la douleur angineuse par son caractère de constriction et de pesanteur. Elle est également habituellement sensible à la prise de Trinitrine. Elle n'est pas déclenchée par les efforts, par contre elle est souvent facilitée par la déglutition. Le diagnostic repose sur la manométrie œsophagienne et la pH-métrie. L'intrication avec une insuffisance coronarienne est possible. L'élimination d'une cardiopathie ischémique nécessite parfois la réalisation d'une coronarographie car on peut assister à des modifications ECG per-critiques au cours d'un spasme œsophagien (négativité des ondes T).

1.3. Pancréatite aiguë :

Elle peut se manifester par une douleur thoracique (douleur projetée). Le plus souvent on retrouve une épigastralgie. Ce tableau survient sur terrain de lithiase biliaire, néoplasie du pancréas, éthylisme, ou dans un contexte d'alimentation riche en graisses.

1.4. Ulcère gastroduodéal :

La douleur peut être dorsale, sans périodicité particulière. La FOGD permet de redresser le diagnostic.

1.5. Syndrome de Mallory-Weiss :

Il correspond à une dilacération de la muqueuse du bas œsophage et du cardia et se traduit par des efforts de vomissements suivis de douleurs et d'une hématomèse.

1.6. Autres causes digestives :

- Cholécystite aiguë.
- Hépatalgies aiguës liées à une insuffisance cardiaque droite.

2. DOULEURS D'ORIGINE OSSEUSE OU ARTICULAIRE :

Ce sont des douleurs survenant dans un contexte de traumatisme, direct ou indirect, de néoplasie (métastase osseuse), ou d'infection (ostéite, arthrite septique). Ces douleurs pariétales sont reproduites à la palpation articulaire, osseuse, ou rachidienne, et exacerbées par les changements de position et l'inspiration profonde.

2.1. Le syndrome de Tietze

C'est une entité particulière, se manifestant par un gonflement localisé et douloureux au niveau des cartilages costaux (souvent le deuxième). La radiographie thoracique est habituellement normale, la tomodensitométrie met en évidence un épaississement ou une angulation du cartilage costal.

2.2. L'arthrite sternoclaviculaire

Elle se traduit cliniquement par une tuméfaction douloureuse de l'articulation sternoclaviculaire. Dans un contexte de Sapho (synovite, acné, pustulose palmoplantaire, hyperostose et ostéite), elle s'associe à une acné, une pustulose palmoplantaire, une hyperostose.

3. DOULEURS D'ORIGINE NERVEUSE :

3.1. Les douleurs d'origine vertébrale ou médullaire

En hémiceinture, varient avec les mouvements respiratoires. Il est capital d'éliminer une compression médullaire (déficit neurologique des membres inférieurs, atonie anale, rétention aiguë d'urines), urgence thérapeutique.

3.2. Les douleurs postzostériennes

Ce sont des douleurs neurologiques persistantes d'origine périphérique, de topographie radiculaire, survenant dans les métamères affectés par le zona. Typiquement, la zone lésée présente, outre un fond douloureux permanent (brûlure et/ou sensation d'étau), un déficit sensitif et des dysesthésies (picotements, fourmillements). Il existe également des accès paroxystiques (coups de poignard, décharges électriques). De plus, des stimulations habituellement non douloureuses, comme le port des vêtements, évoquent une sensation douloureuse (allodynie).

3.3. Les schwannomes

Ce sont des tumeurs nerveuses extramédullaires, pouvant se manifester par des douleurs rétrosternales irradiant vers le rachis.

3.4. Les neuropathies thoraciques

Elles sont rares. Leur cause quasi exclusive est le diabète. Elles se manifestent par des sensations de brûlures permanentes, exacerbées par les contacts, et pouvant toucher un ou plusieurs dermatomes adjacents.

3.5. Les névralgies intercostales

Elles débutent de façon brutale après un faux mouvement, et se manifestent par des douleurs sourdes, parfois des brûlures. La toux et certains mouvements peuvent entraîner des paroxysmes douloureux.

3.6 Les douleurs post-thoracotomie

Fréquentes, elles surviennent dans un délai de quelques jours à quelques semaines et sont classiquement attribuées à une lésion du nerf intercostal. L'association à une hypoesthésie est possible. Si la topographie douloureuse est plus volontiers confinée à la partie antérieure du métamère, en avant de la cicatrice, il arrive qu'elle s'étende à tout l'hémithorax.

4. DOULEURS D'ORIGINE PSYCHOGENE :

Elles sont extrêmement fréquentes et sont le motif de nombreuses consultations. Ces douleurs ont des caractéristiques variables :

- Douleurs aiguës évoluant de façon répétitive, très ancienne, depuis plusieurs mois ou années ;
- Douleur prolongée sur plusieurs heures, plusieurs jours, voire plusieurs semaines ;
- Topographie sous-mammaire très précise, à type de picotements ou coups d'aiguille ;
- Douleurs diffuses, de localisation imprécise ou au contraire, très localisée (souvent région sous mammaire gauche) ;
- Douleur migratrice dans tout le thorax ou vers les membres ;
- Douleur ne modifiant pas l'activité physique du patient, survenant au repos ;
- Douleur rythmée par les contextes de stress, accompagnée d'une trop riche symptomatologie fonctionnelle (fourmillements des extrémités, tremblements, palpitations, malaise etc.) ;
- Elles ne sont pas déclenchées par l'effort mais plutôt par le stress, le surmenage ou l'émotion ;
- Les signes d'accompagnement, tels que l'angoisse, palpitations, sont fréquemment associés ;
- Le terrain est souvent celui de patients jeunes (< 40 ans) ;

L'examen clinique, la radiographie thoracique et l'ECG sont normaux.

Le diagnostic de douleur thoracique anorganique reste un diagnostic d'élimination qui impose une démarche diagnostique complète comprenant au moins un interrogatoire, un examen clinique, une radiographie thoracique et un électrocardiogramme.

CONCLUSION :

Les douleurs thoraciques, présentes dans de nombreuses situations pathologiques, représentent un motif extrêmement fréquent de consultation. Un interrogatoire minutieux est fondamental pour orienter le bilan. L'ECG et le bilan complètent l'examen clinique. La recherche de signes de gravité est primordiale pour décider rapidement de l'orientation du patient. Une hospitalisation s'impose si l'examen oriente vers une cause pulmonaire ou cardiaque, en particulier en cas de syndrome coronarien aigu. Le risque de méconnaître une pathologie organique à un stade précoce justifie le conseil de consulter à nouveau en cas de persistance ou d'aggravation des douleurs.

MESSAGE ESSENTIEL AU TERME DE CE COURS :

Devant une douleur thoracique aiguë, l'essentiel est de :

- ***Ne pas passer à côté d'une urgence thérapeutique : l'infarctus du myocarde, l'embolie pulmonaire, la dissection aortique, la tamponnade et le pneumothorax compressif.***

- ***Ne pas se tromper du diagnostic, car ceci peut conduire à une erreur de la démarche thérapeutique qui peut être fatale (par exemple, des cas dissection aortique ou de tamponnade ont été diagnostiquées à tort pour des IDM, et en conséquent ont été thrombolysées, et vous pouvez imaginer la suite....).***

REFERENCES :

1. 2020 ESC Guidelines for the management of acute coronary syndromes in patients presenting without persistent ST-segment elevation
2. 2017 ESC Guidelines for the management of acute myocardial infarction in patients presenting with ST-segment elevation
3. 2014 ESC Guidelines Aortic disease
4. 2019 ESC Guidelines on the diagnosis and management of acute pulmonary embolism
5. 2015 ESC Guidelines for the diagnosis and management of pericardial diseases