

# Cours De Résidanat

## Sujet 41 : Ictères

### Physiopathologie, Diagnostic

#### Objectifs :

1. Définir un ictère.
2. Décrire l'anatomie des voies biliaires intra et extra-hépatiques et du carrefour bilio-pancréatique.
3. Décrire le métabolisme de la bilirubine.
4. Expliquer, en fonction de l'âge, les mécanismes physiopathologiques des ictères à bilirubine conjuguée et des ictères à bilirubine non conjuguée.
5. Distinguer à partir des données de l'anamnèse, de l'examen physique et de la biologie un ictère à bilirubine conjuguée d'un ictère à bilirubine non conjuguée.
6. Planifier, en fonction de l'âge, une démarche diagnostique devant un ictère à bilirubine conjuguée et un ictère à bilirubine non conjuguée.

## 1. Définir un ictère

L'ictère est une coloration jaune des téguments (peau et muqueuses) liée à une augmentation du taux sérique de la bilirubine.

### 1. Chez l'adulte

La bilirubinémie totale est inférieure à 17  $\mu\text{mol/l}$  (1  $\mu\text{mol}$  = 0,6mg). Les  $\frac{3}{4}$  de la bilirubine sérique sont non conjugués et  $\frac{1}{4}$  est conjugué à l'acide glucuronique.

L'ictère apparaît (visible par l'œil) lorsque la bilirubinémie dépasse 40  $\mu\text{mol/L}$ . Un ictère léger, ou débutant ou « sub-ictère », est visible en regard de la sclère oculaire (endroit le plus clair des téguments) à la lumière du jour.

Une hyperbilirubinémie est dite :

- à prédominance conjuguée si la bilirubine conjuguée représente plus que 75%,
- à prédominance non conjuguée si la bilirubine non conjuguée représente plus que 75 %.
- mixte si chacune des fractions de la bilirubine représente environ 50 %.

### 2. Chez le nourrisson et l'enfant

Chez le nourrisson et le grand enfant : l'ictère n'est cliniquement perceptible que si la bilirubinémie dépasse 50  $\mu\text{mol/L}$ .

On reconnaît les ictères à bilirubine non conjuguée (BNC) et les ictères à bilirubine conjuguée (BC) beaucoup moins fréquents.

- L'ictère à BC est le plus souvent d'origine cholestatique. Dans ce cas, il est dû soit à une anomalie de sécrétion (cholestase intra-hépatique) ou d'excrétion (cholestase intra/ou extra-hépatique) de bilirubine. On parle d'ictère « rétentionnel » quand le mécanisme de l'ictère résulte d'un obstacle sur les voies biliaires extra-hépatiques s'opposant à l'écoulement normal de la bile. L'ictère à BC non cholestatique est plus rare (syndromes de Dubin-Johnson et Rotor) : voir plus-bas

- L'ictère à BNC : beaucoup plus fréquent d'étiologies multiples et sont dominées par l'hémolyse  
Ictère précoce du nouveau-né : apparition d'un ictère avant 24 heures de vie

Ictère prolongé du nouveau-né : ictère persistant à plus de 15 jours de vie chez un nouveau-né à terme, eutrophique et persistant au-delà de trois semaines pour le nouveau-né prématuré ou de petit poids.

Le risque majeur de certains ictères à BNC est d'évoluer vers une complication mettant en jeu le pronostic vital et neurosensoriel du nouveau-né : l'encéphalopathie hyperbilirubinémique ou ictère nucléaire.

Par contre les cholestases néonatales n'exposent pas le nouveau-né à un risque propre. Seul le diagnostic d'atrésie des voies biliaires est une véritable urgence diagnostique et thérapeutique.

La cholestase est définie par la diminution de la sécrétion biliaire. Sur le plan biologique, elle se manifeste par une augmentation du taux sérique des acides biliaires qui sont de loin le marqueur le plus spécifique (ce dosage n'est pas effectué en pratique courante), des phosphatases alcalines (PAL), de la GGT et de la 5'nucléotidase.

La sensibilité et la spécificité des PAL ne sont pas absolues : il existe des maladies cholestatiques chroniques à PAL normales (comme souvent la maladie de Wilson) ; il existe aussi des situations où les PAL peuvent être augmentées en l'absence d'une cholestase : dans la grossesse (surtout dès le 6e mois), dans certaines maladies (lymphome d'Hodgkin, maladies inflammatoires intestinales, pathologies osseuses), en période de croissance chez l'enfant et l'adolescent et au cours de certaines prises médicamenteuses (traitements antiépileptiques, anti-tuberculeux...).

## **2. Décrire l'anatomie des voies biliaires intra et extra-hépatiques et du carrefour bilio-pancréatique**

Les voies biliaires sont des structures canalaire qui permettent de véhiculer la bile du foie vers le deuxième duodénum. La bile sécrétée par les hépatocytes est d'abord collectée par les voies biliaires intra-hépatiques. Elle est ensuite conduite du foie jusqu'au duodénum par les voies biliaires extra-hépatiques.

### **1. Les voies biliaires intra-hépatiques**

Les canalicules intra-lobulaires cheminent entre les cellules, puis se réunissent en canaux péri-lobulaires. Ces canalicules et ces canaux ont les mêmes divisions et les mêmes trajets que les branches terminales de la veine porte. Les canaux péri-lobulaires convergent et forment les conduits hépatiques droit (qui draine le foie droit) et gauche (qui draine le foie gauche). Ces conduits sont inclus dans une gaine fibreuse issue de la tunique fibreuse du foie, accompagnés par les branches de la veine porte, de l'artère hépatique, les nerfs et les lymphatiques profonds.

### **2. Les voies biliaires extra-hépatiques**

Les voies biliaires extra-hépatiques se composent d'une partie des deux conduits hépatiques droit et gauche, de la voie biliaire principale et de la voie biliaire accessoire. Leur fonction principale est le drainage de la bile. Le conduit hépatique gauche est constitué par la réunion des canaux segmentaires des segments II, III et IV. Il est assez long (1,5 à 3,5 cm) et presque horizontal. Le droit est formé par

N° Validation : 0641202235

la réunion des deux canaux segmentaires des segments V, VI, VII et VIII. Il est court (0,5 à 2,5 cm) et vertical.

### 2.1. La voie biliaire principale

Le conduit hépatique commun et le conduit cholédoque constituent la voie biliaire principale.

La réunion des deux conduits droit et gauche se fait au niveau du hile du foie et définit le confluent biliaire supérieur. Ce confluent est généralement situé en haut et en avant de la branche droite de la veine porte et en position extra-hépatique. Il se forme alors le conduit hépatique commun. Ce dernier descend dans le bord libre du petit omentum obliquement en bas, à gauche et en arrière. Il mesure 3 à 5 cm de long et 5 mm de diamètre. Il reçoit le conduit cystique, au niveau du confluent biliaire inférieur, et devient, à partir de cette réunion, le conduit cholédoque. Ce dernier décrit une courbure à concavité droite et antérieure en s'éloignant du bord droit de la veine porte avec laquelle il forme le triangle inter- porto-cholédocien (zone de passage de l'artère pancréatico-duodénale supéro-postérieure). Il se termine au niveau du 1/3 moyen de D2, en fusionnant avec le conduit pancréatique principal<sup>1</sup> dans l'ampoule hépato-pancréatique<sup>2</sup>. Sa terminaison se fait sous un repli muqueux (pli longitudinal du duodénum) par un orifice : la papille majeure qui s'abouche au niveau du 2ème duodénum<sup>3</sup>.

Le conduit cholédoque mesure 5 cm de long et 6 mm de diamètre. Il présente à décrire 3 portions : une intra-ligamentaire (dans le petit omentum), une rétro-duodénale (en arrière du premier duodénum) et une rétro-pancréatique (traversant la partie postérieure de la tête pancréatique).

Le conduit cholédoque dispose de son propre sphincter<sup>4</sup>, tout comme le conduit pancréatique.

L'ensemble est entouré par un sphincter commun : le sphincter hépato-pancréatique<sup>5</sup>.

---

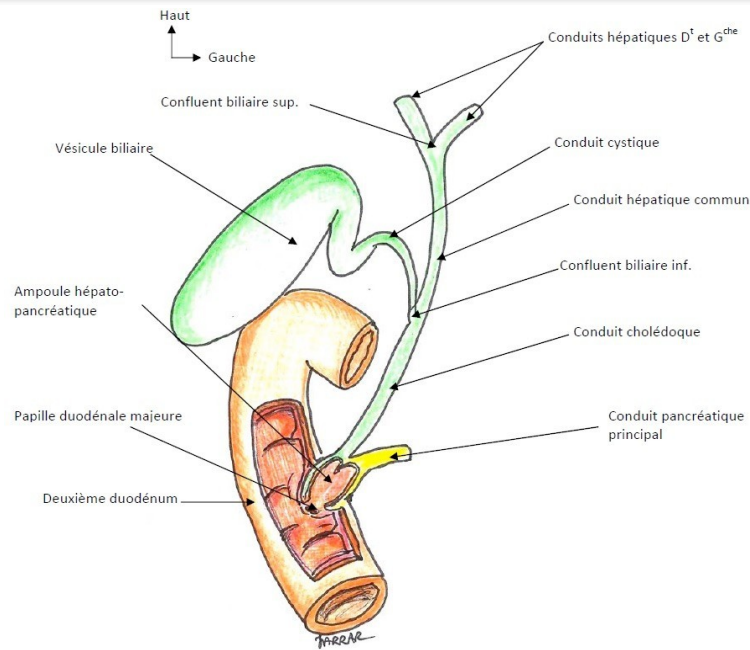
<sup>1</sup> Canal de Wirsung

<sup>2</sup> Ampoule de Vater.

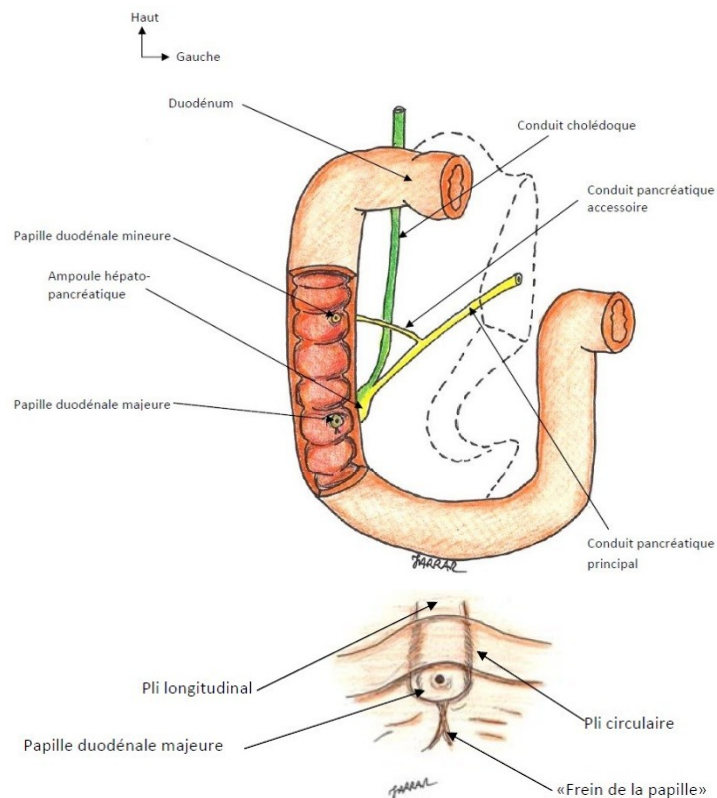
<sup>3</sup> Il est possible d'explorer radiologiquement les voies biliaires et pancréatiques en cathétérissant la papille majeure par voie endoscopique et en y injectant un produit de contraste : c'est la cholangio-pancréatographie rétrograde endoscopique (CPRE).

<sup>4</sup> Sphincter d'Oddi.

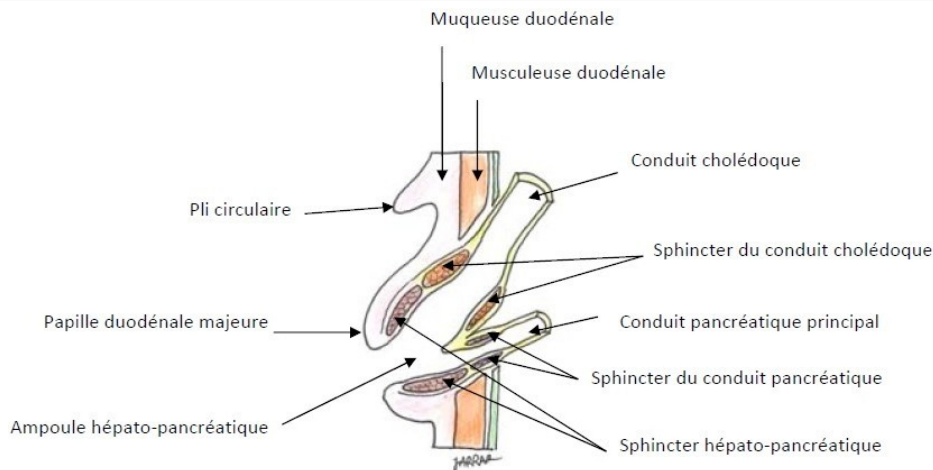
<sup>5</sup> Sphincter de Boyden.



**Figure 1 : Vue d'ensemble des voies biliaires extra-hépatiques**



**Figure 2 : Abouchement des voies biliaires et pancréatiques dans le duodénum  
(en agrandissement : la papille duodénale majeure)**



*Figure 3 : Coupe de l'ampoule hépatopancréatique montrant les sphincters*

## 2.2. La voie biliaire accessoire

La voie biliaire accessoire comprend la vésicule biliaire et le conduit cystique. C'est un système en dérivation sur la voie biliaire principale, dont la fonction principale est le stockage et la concentration de la bile.

### a. La vésicule biliaire

C'est un réservoir en dérivation sur les conduits biliaires, dans lequel s'accumule et se concentre la bile en dehors de la digestion. Elle se situe à la face inférieure du foie, dans la fosse vésiculaire, entre le lobe carré à gauche, le segment V à droite, le sillon transverse en arrière et le bord antérieur du foie en avant. Elle mesure 8 à 10 cm de longueur et 3 à 4 cm de largeur. Globalement piriforme, la vésicule biliaire présente à décrire (Figure 4):

- Un fond qui déborde le bord antérieur du foie, et vient en contact de la paroi abdominale antérieure<sup>6</sup> (Figure 5).
- Un corps, de forme cylindrique, qui diminue progressivement de diamètre d'avant en arrière. Il est en rapport avec la face inférieure du foie. Sa face inférieure est recouverte de péritoine, et repose sur le côlon droit et le duodénum.
- Un collet ou col qui correspond à un entonnoir s'abouchant dans le conduit cystique. La limite entre ces deux structures est marquée par un petit nœud lymphatique (nœud du collet<sup>7</sup>). Le collet est en rapport étroit avec le pédicule du foie droit.

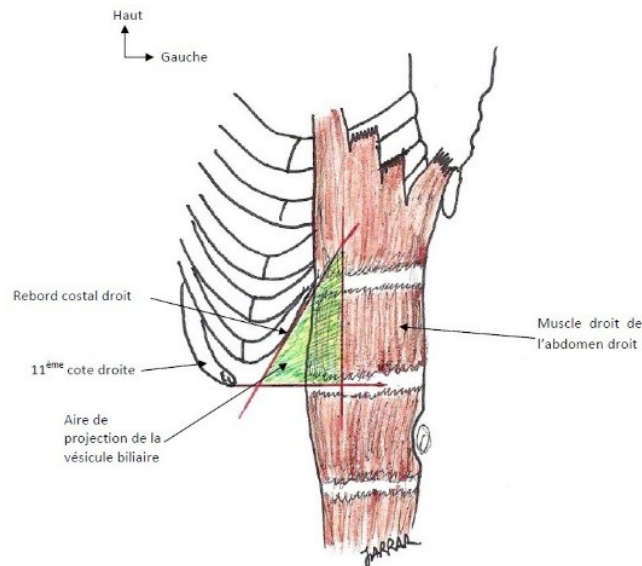
<sup>6</sup> Il peut être palpable sous le rebord costal droit quand il existe une augmentation anormale du volume de la vésicule biliaire. Quand cette dernière est atteinte d'une inflammation (cholécystite), on peut assister à une réaction péritonéale localisée de la paroi antérieure en regard appelée défense.

<sup>7</sup> Ganglion de Mascagni.

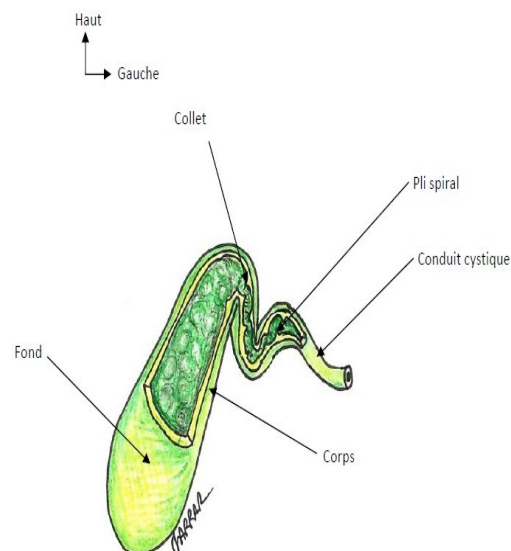
N° Validation : 0641202235

## b. Le conduit cystique

Il fait suite au collet vésiculaire, et s'abouche dans le versant droit de la voie biliaire principale. Sa longueur est variable (2 à 4 cm), son calibre est de 2 à 3 mm. Sa paroi interne présente un pli muqueux contourné formant une valve en spirale : le pli spiral<sup>8</sup>.



*Figure 4 : Projection du fond de la vésicule biliaire sur la paroi abdominale antérieure*



*Figure 5 : Les différentes parties de la vésicule biliaire*

<sup>8</sup> Valvule de Heister.

### 3. Décrire le métabolisme de la bilirubine

Le métabolisme de la bilirubine passe par 4 principales étapes.

#### 1. Etape sérique du métabolisme de la bilirubine

La bilirubine non conjuguée (BNC) ou indirecte provient en grande partie de la dégradation de l'hème de l'hémoglobine (Hémolyse physiologique). Elle est insoluble au niveau du plasma et est par conséquent transportée par l'albumine. De ce fait, la BNC ne peut franchir la barrière glomérulaire et il n'y a donc pas de BNC dans les urines.

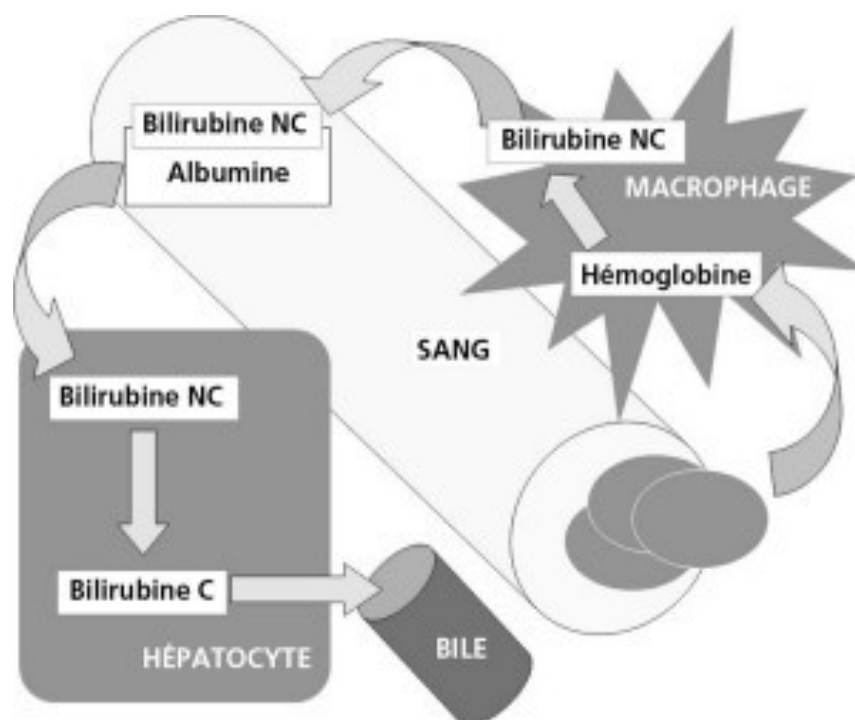


Figure 6 : Dégradation des globules rouges sénescents

#### 2. Etape hépatocytaire du métabolisme de la bilirubine

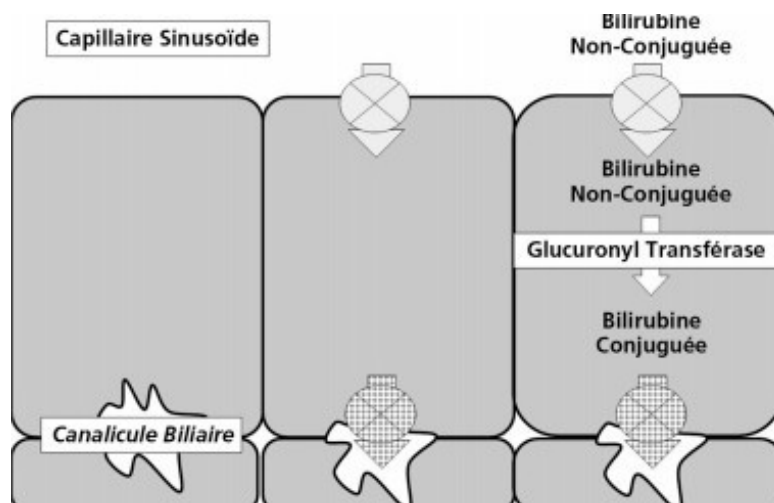
Dans le cytoplasme hépatocytaire, la bilirubine est liée à d'autres protéines et est acheminée vers le réticulum endoplasmique où l'enzyme bilirubine glucuronyl - transférase (ou UDP-glucuronyl-transférase) assure dans les conditions physiologiques une double conjugaison de la bilirubine avec l'acide glucuronique lui conférant une parfaite solubilité (bilirubine diglucuronique), sinon, en cas d'un excès d'afflux de BNC (hémolyse), cet enzyme se contente d'une seule conjugaison de la bilirubine avec l'acide glucuronique dites bilirubine monoglucuronique qui a une solubilité réduite expliquant la survenue de lithiases pigmentaires au cours des hémolyses chroniques.

La bilirubine conjuguée est transportée vers le pôle biliaire de l'hépatocyte (canalicule biliaire) (figure



N° Validation : 0641202235

7).

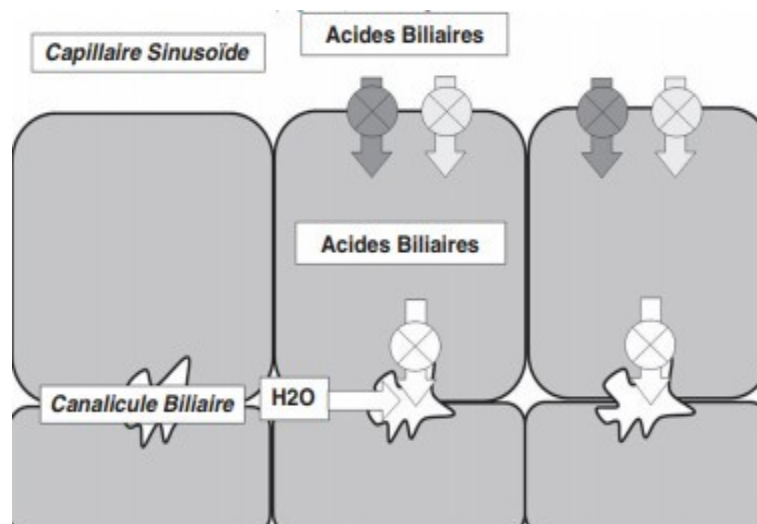


*Figure 7 : Etape hépatocytaire du métabolisme de la bilirubine.*

### 3. Etape de sécrétion de la bilirubine :

La bilirubine forme avec les acides biliaires et le cholestérol la bile. Ainsi la bilirubine est sécrétée dans la bile grâce à un transport actif, saturable, compétitif et sélectif

Le flux biliaire (cholérèse) est généré par un transport actif de substances osmotiques : les acides biliaires (figure 8).



*Figure 8 : Etape de la sécrétion biliaire.*

### 4. Etape intestinale

La bilirubine est éliminée dans le tube digestif, où elle est transformée en urobilinogène sous l'action des bactéries intestinales. La plus grande partie de ces urobilinogènes est transformée en stercobilinogènes et est éliminée dans les matières fécales auxquelles ils donnent leurs colorations

marrons. Une petite partie de ces urobilinogènes est réabsorbée par l'intestin. Une fraction est éliminée dans les urines. Une fraction des urobilinogènes résorbées est captée par le foie et éliminée dans la bile : c'est le cycle entéro-hépatique (figure 9).

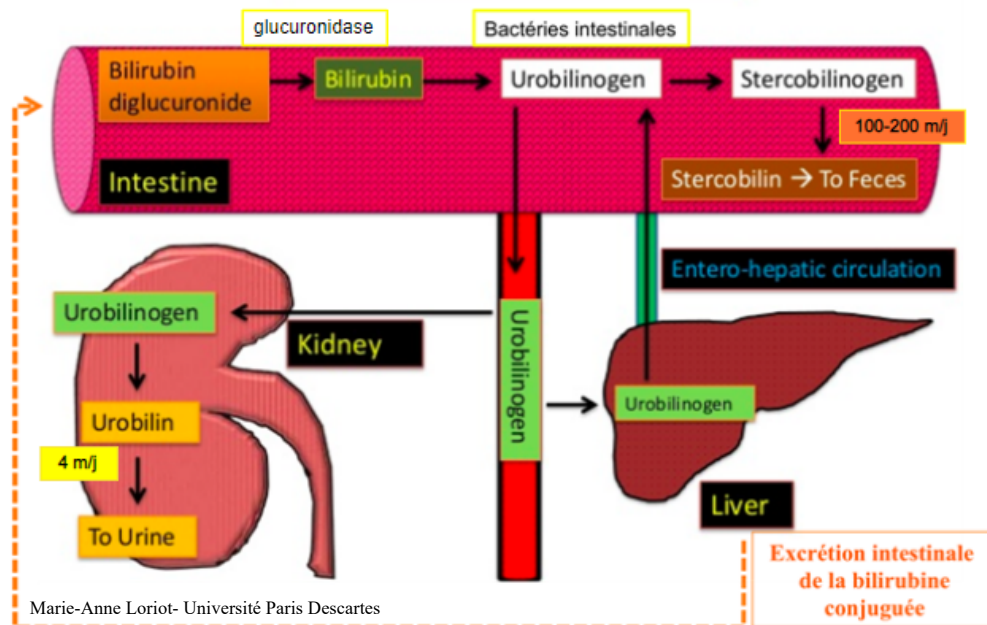


Figure 9 : Etape intestinale du métabolisme de la bilirubine

**4. Expliquer en fonction de l'âge les mécanismes physiopathologiques des ictères à bilirubine conjuguée et des ictères à bilirubine non conjuguée.**

### 1. Mécanismes physiopathologiques des ictères chez le nouveau-né et l'enfant

La production de la bilirubine plasmatique est physiologique et, chez l'enfant sain, il y a un équilibre entre production et élimination (après conjugaison hépatique). La bilirubine est un pigment hydrophobe, toxique, **pratiquement insoluble dans le sérum**, et toujours véhiculée dans l'organisme sous forme de **bilirubine liée à l'albumine**. C'est la fraction non conjuguée et non liée à l'albumine de la bilirubine qui est potentiellement neurotoxique.

#### 1.1. Ictère hémolytique

L'ictère hémolytique survient dès qu'il y a un excès de destruction des globules rouges : il y a un excès de bilirubine non conjuguée (indirecte ou libre), qui s'accumule en amont de l'étape hépatocytaire de la glucuroconjugaison. Un ictère à bilirubine non conjuguée survient fréquemment

N° Validation : 0641202235

chez le nouveau-né en raison à la fois d'une hémolyse physiologique et d'une certaine immaturité de l'enzyme glucuronyltransférase (ictère physiologique du nouveau-né).

Les particularités du métabolisme de la bilirubine au début de la vie extra- utérine expliquent la fréquence des hyper bilirubinémies néonatales :

- la production de bilirubine dans les premiers jours de vie est abondante : 8,5 mg/kg/24h, soit 2 à 3 fois plus que chez l'adulte (1g d'hémoglobine fournit 35 mg de bilirubine).
- La demi-vie des globules rouges courte (90 jours chez le nouveau-né à terme) et 60 jours chez le prématuré et la masse totale d'hémoglobine est importante.
- Activation de l'hème oxygénase par l'hypoglycémie et l'hypothermie notamment chez le prématuré ou en cas de détresse vitale.
- Diminution de la liaison Bilirubine-Albumine par la prématurité, l'anoxie, l'acidose et certains médicaments.
- Le système d'épuration est transitoirement insuffisant : diminution de la captation et de la conjugaison dans les hépatocytes (Glucuronyltransférase).
- Le cycle entéro-hépatique de la bilirubine est augmenté.

Le risque majeur des hyperbilirubinémies néonatale est celui d'un ictère nucléaire ou encéphalopathie hyperbilirubinémique, liée au dépôt, sur les noyaux gris centraux du cerveau, de la bilirubine libre (liposoluble).

- L'activité de l'enzyme glucuronyltransférase peut de plus être inhibée par des stéroïdes ou un excès d'acides gras non estérifiés présents dans le lait maternel (ictère au laitmaternel).
- Enfin, il existe des erreurs innées du métabolisme caractérisées par l'absence totale ou partielle d'activité de la glucuronyltransférase. C'est la maladie de Crigler-Najjar.
- En dehors de la période néonatale, les causes sont dominées par les anémies hémolytiques constitutionnelles.

## 1.2. Ictère cholestatique

L'ictère cholestatique est caractérisé par une rétention des composants de la bile.

L'anomalie se trouve au niveau :

- des étapes de sécrétion au pôle biliaire de l'hépatocyte (cholestase intra hépatique),
- ou de l'excrétion par les voies biliaires (intra- ou extra-hépatiques).

Outre la bilirubine conjuguée, les autres composants de la bile sont élevés dans le sang circulant : les sels biliaires, le cholestérol.

Ce type d'ictère expose, dans certaines maladies, à l'évolution vers la **cirrhose biliaire** en l'absence de traitement.

## 2. Mécanismes physiopathologiques des ictères chez l'adulte

En fonction de la fraction prédominante de la bilirubine on distingue deux types d'ictère :

\* Ictère à bilirubine non conjuguée (bilirubine libre) : secondaire à une production de la bilirubine qui dépasse le pouvoir de conjugaison de la cellule hépatique.

\* Ictère à bilirubine conjuguée (bilirubine directe) : secondaire soit à :

- Un déficit héréditaire de stockage ou de transport de la bilirubine dans la bile par l'hépatocyte,
- Une cholestase. En effet, toute lésion altérant le flux biliaire à un niveau quelconque depuis la source (pôle basal de l'hépatocyte) jusqu'à sa terminaison entraîne une cholestase.

### 2.1. Ictère à bilirubine conjuguée

L'ictère à bilirubine conjuguée peut être secondaire à un obstacle sur les voies biliaires (ictère cholestatique) ou à un trouble fonctionnel (ictère non cholestatique).

#### 2.1.1. Ictère à bilirubine conjuguée cholestatique

##### a. Types de cholestase

Les obstacles des voies biliaires intra-hépatiques et extra-hépatiques ainsi que les lésions du pôle biliaire des hépatocytes entraînent une altération du flux biliaire et une cholestase.

On distingue selon le siège de l'obstacle au flux biliaire :

##### \* Cholestase intra-hépatique

Elle est due à une anomalie du flux biliaire au niveau du parenchyme hépatique. Elle est secondaire à l'un des deux mécanismes suivants :

- L'obstruction des voies biliaires intra-hépatiques ;
- L'altération des systèmes de transport au niveau de l'hépatocyte ou au niveau des canalicules biliaires.

##### \* Cholestase extra-hépatique

Elle est due à une anomalie du flux biliaire au niveau des voies biliaires extra-hépatiques. Elle provoque successivement une dilatation des voies biliaires extra-hépatiques (VBEH), des voies biliaires intra-hépatiques (VBIH), une augmentation de la perméabilité canaliculaire, une inversion de la polarité de l'hépatocyte avec reflux des constituants de la bile dans le sang au lieu d'être sécrétées dans la bile.

##### b. Conséquences de la cholestase

##### \* Retentissement d'amont

Il regroupe les conséquences hépatiques et plasmatiques de la cholestase décrites ci-dessous.

N° Validation : 0641202235

La rétention de la bilirubine est à l'origine de l'ictère et de la couleur foncée des urines.

La rétention des sels biliaires se traduit par le prurit et par les urines mousseuses.

Histologiquement, la lésion caractéristique est la présence de pigments de bilirubine au sein des hépatocytes et/ou des canalicules biliaires. La prolongation d'une cholestase peut donner lieu à une cirrhose dite cirrhose biliaire secondaire. Il se produit également une accumulation de cuivre intra-hépatocytaire par défaut d'élimination biliaire de ce métal.

#### \* Retentissement d'aval

Il regroupe les conséquences intestinales de la cholestase décrites ci-dessous.

Le déficit en bilirubine conjuguée dans l'intestin entraîne un déficit en urobilinogène fécal et par conséquent une décoloration de selles.

Le déficit en acides biliaires est responsable à long terme d'une malabsorption.

- La malabsorption des graisses entraîne une stéatorrhée et un amaigrissement.
- La malabsorption des vitamines liposolubles (A, D, E, K) et entraîne des troubles de la coagulation.
- La malabsorption du calcium entraîne une ostéodystrophie.

#### 2.1.2. Ictère à bilirubine conjuguée non cholestatique

L'ictère à bilirubine conjuguée non cholestatique résulte de deux mécanismes différents.

##### **a. Déficit du transporteur membranaire de la bilirubine conjuguée de l'hépatocyte vers la bile**

Ce mécanisme entraîne un déficit de l'excrétion biliaire de la bilirubine conjuguée et une hyperbilirubinémie à prédominance conjuguée, mais sans augmentation des enzymes hépatiques de cholestase (phosphatase alcaline et gamma-glutamyl-transpeptidase : GGT).

C'est le cas de la maladie de Dubin-Johnson.

##### **b. Déficit de stockage hépatique de la bilirubine conjuguée et des autres anions biliaires organiques**

Ce mécanisme entraîne une rétention de la bilirubine avec hyperbilirubinémie à prédominance conjuguée, mais sans augmentation des enzymes hépatiques de cholestase et surtout une élévation du taux urinaire des coproporphyrines totales.

C'est le cas de la maladie de Rotor.

#### 2.2. Ictère à bilirubine non conjuguée

L'ictère à bilirubine non conjuguée peut survenir à la suite :

- d'une destruction excessive de l'hémoglobine (hémolyse),

N° Validation : 0641202235

- d'une captation insuffisante de la bilirubine par l'hépatocyte,
- d'une conjugaison insuffisante de la bilirubine par l'hépatocyte.

## 5. Distinguer à partir des données de l'anamnèse de l'examen physique et de la biologie un ictère à bilirubine conjuguée d'un ictère à bilirubine non conjuguée

### 1. L'ictère chez l'adulte

#### 1.1. Ictère à bilirubine conjuguée

##### 1.1.1. Signes cliniques

Les signes cliniques en faveur d'un ictère à bilirubine conjuguée sont les suivants :

- Un ictère de coloration jaune verdâtre ;
- Des urines foncées et mousseuses.

Les signes cliniques en faveur de l'origine cholestatique d'un ictère à bilirubine conjuguée sont :

- Des selles plus ou moins décolorées, au maximum mastic ;
- Un prurit inconstant, généralement absent lorsque l'obstacle est d'installation rapide et récente ;
- Une hépatomégalie de cholestase (modérée, ferme, régulière, insensible).

##### 1.1.2. Signes biologiques

Un ictère à bilirubine conjuguée se manifeste par une augmentation du taux sérique de la bilirubine en majorité conjuguée.

Les signes biologiques en faveur de l'**origine cholestatique** d'un ictère à bilirubine conjuguée sont les suivants :

- Augmentation du taux de phosphatases alcalines (PAL) ;
- Augmentation du taux des gamma-glutamyl-transpeptidase (GGT) ;
- Augmentation du taux de la 5' nucléotidase ;
- Augmentation du taux du cholestérol ;
- Une cytolyse modérée (cytolyse réactionnelle) inconstante ;
- Une baisse du taux de prothrombine (TP) corrigible par la vitamine K administrée par voie parentérale (test de Koller positif) avec un taux de facteur V normal.

#### 1.2. Ictère à bilirubine non conjuguée

##### 1.2.1. Signes cliniques

N° Validation : 0641202235

Les signes cliniques en faveur d'un ictère à bilirubine non conjuguée sont les suivants :

- Un ictère de coloration jaune-orange ;
- Des urines claires, parfois hémoglobinurie (urines plutôt rougeâtres à différencier des urines brun foncé par pigments biliaires) ;
- Des selles normo-colorées ;

Selon les étiologies on peut noter en plus :

- Une pâleur cutanéomuqueuse ;
- Une splénomégalie.

### 1.2.2. Signes biologiques

Les signes biologiques en faveur d'un ictère à bilirubine non conjuguée sont les suivants :

- \* L'augmentation du taux sérique de bilirubine en majorité non conjuguée (> 75% de BT).
- \* La présence de signes d'hémolyse :
  - Une anémie normo ou macrocytaire avec réticulocytose (anémie régénérative);
  - Une augmentation du taux du lactate déshydrogénase (LDH);
  - Une baisse du taux de l'haptoglobine.

Le diagnostic de cholestase peut être porté :

- Lorsqu'un prurit ou un ictère à bilirubine conjuguée s'associent à une augmentation des PAL.
- Ou lorsqu'une augmentation des PAL s'associe à une augmentation de la GGT.

## 2. L'ictère chez l'enfant

L'interrogatoire et l'examen clinique emmènent des éléments essentiels pour l'orientation clinique.

### 1. Interrogatoire

Il va préciser :

- Age de l'enfant,
- Antécédents familiaux de maladie hémolytique, hépatique, origine ethnique,
- Condition de la naissance et facteurs de risque (prématurité, hypotrophie, hématomes ...),
- Le mode d'alimentation du nouveau-né,
- Le mode d'installation de l'ictère, sa date d'apparition : tout ictère précoce débutant avant la 24ème heure de vie est, par définition, pathologique,
- Evolution : récidivant, fluctuant d'aggravation progressive ou d'un seul tenant,
- Préciser le groupe sanguin maternel,
- Recherche d'une sensibilisation maternelle par contact accidentel ou médical avec des produits

N° Validation : 0641202235

sanguins (au cours d'avortements ou par des transfusions sanguines),

- Rechercher des antécédents d'ictère dans la fratrie (cas précédent ou concomitant) ou dans l'entourage,
- Rechercher une consanguinité parentale,
- Recherche d'un contexte d'infection materno-fœtale (Fièvre maternelle, RPM >12h, liquide méconial, Prélèvement vaginal maternel positif, ECBU maternel positif...),
- Couleur des urines et des selles, la présence d'un prurit, fièvre, douleurs, altération de l'état général,
- Retentissement de l'ictère sur l'état général de l'enfant : courbe pondérale, troubles digestifs ; syndrome hémorragique...,
- Mode d'alimentation du nouveau-né,
- Recherche d'un favisme, de maladie hémolytique constitutionnelle familiale...

## 2. Examen physique

\* Ictère cutanéomuqueux d'intensité variable (cette évaluation est dépendante des conditions d'éclairage). Chez le nourrisson et le grand enfant l'ictère n'est cliniquement perceptible que si la bilirubinémie dépasse  $50 \mu\text{mol/l}$  ; il doit être considéré comme franc quand il touche les mains et les jambes.

\* Aspect des urines :

- Urines brunes : ictère à bilirubine conjuguée.
- Urines claires : ictère à bilirubine non conjuguée.

\* Aspect des selles :

- Cholestase : selles décolorées (grises-blanches, mastic), partiellement ou totalement, intermittente ou permanente (plus d'une semaine).
- Ictère à BNC : selles normocolorées.

La décoloration des selles peut être complète donnant l'aspect de selles blanches mastics ou gris ou partielle. Elle peut être aussi permanente ou intermittente d'où l'intérêt d'observer les selles pendant plusieurs jours (3 à 5 jours) afin de préciser le caractère complet ou partiel, permanent ou intermittent de la décoloration des selles.

\* Lésions de grattage / prurit : ictère cholestatique

\* Le caractère isolé ou accompagné de l'ictère :

- Hépatomégalie,
- Splénomégalie,
- Vésicule est palpable : ictère par obstruction cholédocienne non lithiasique
- Fièvre, pâleur, syndrome hémorragique,



N° Validation : 0641202235

- Symptômes neurologiques, dysmorphie faciale....

### 3. Biologie

La démarche diagnostique doit commencer par le dosage de la bilirubine plasmatique bilirubine totale et directe (le taux de bilirubine indirecte est calculé par différence entre les 2 valeurs mesurées, ( $1 \mu\text{mol} = 0,6 \text{ mg}$ ).

Des examens complémentaires simples sont indispensables en première intention :

- Dosage de la bilirubine totale et libre
- NFS : évaluer le taux d'hémoglobine (Hb) et des réticulocytes : présence ou non d'hémolyse
- Diminution de l'haptoglobine (en l'absence d'insuffisance hépatique).
- L'aspect des hématies sur le frottis sanguin
- Groupes sanguins de la mère et du nouveau-né,
- Test de Coombs direct chez l'enfant (si hémolyse),
- Etude de la fonction hépatocellulaire (dosage des protides sanguins totaux et de l'albumine, TP, glycémie), transaminases, les phosphatases alcalines et la GGT (si ictère cholestatique)
- Une élévation du cholestérol libre dans les ictères cholestatiques
- Dans les cholestases très prolongées, on peut observer une augmentation du stockage de cuivre.
- Recherche d'agglutinine irrégulière chez la mère

**L'orientation étiologique dépend de 2 éléments fondamentaux : le type de l'ictère (type de l'hyperbilirubinémie à prédominance conjuguée ou libre) et l'âge du malade.**

#### \* En période néonatale

L'ictère est de loin le symptôme le **plus fréquent** et il est dans la majorité des cas à BR libre, beaucoup plus rarement mixte, exceptionnellement (moins de 1% des cas) direct et témoignant d'une rétention biliaire.

- Les causes d'ictère (à BR libre) sont dominées par : l'ictère physiologique, l'ictère au lait de mère et l'incompatibilité fœto-maternelle (Rhésus ou ABO).
- Alors que, les ictères cholestatiques doivent éliminer en 1<sup>ère</sup> intention une **atrésie des voies biliaires** (AVB) suivie des causes métaboliques.

#### \* Chez le nourrisson

- Ictère à BR conjuguée (cholestase): AVB, Mucoviscidose, syndrome d'Alagille, maladies métaboliques,
- Ictère à BR libre : il est souvent hémolytique +++ (hémolyse constitutionnelle).

N° Validation : 0641202235

**\* Chez le grand enfant**

- Ictère à BR conjuguée : hépatite aiguë virale, maladie de Wilson, hépatite auto-immune.
- Ictère à BR libre : hémolyse, hépatite virale+++.

Certains ictères du nouveau-né et du jeune nourrisson exposent à des complications graves mais évitables si le diagnostic est précoce et la prise en charge est faite à temps.

**6. Planifier en fonction de l'âge une démarche diagnostique devant un ictère à bilirubine conjuguée et un ictère à bilirubine non conjuguée****1. Ictère de l'adulte****1.1. Démarche diagnostique**

Devant tout ictère, la première étape du diagnostic consiste à préciser son mécanisme s'il s'agit d'un ictère à bilirubine conjuguée ou d'un ictère à bilirubine non conjuguée.

**1.1.1. Démarche devant un ictère à bilirubine conjuguée**

Une hyperbilirubinémie conjuguée ne signifie pas nécessairement une cholestase : les syndromes de Rotor et de Dubin-Johnson peuvent l'expliquer par un simple trouble du transport de la bilirubine.

En pratique, l'extrême rareté de ces 2 syndromes pourrait rendre l'hyperbilirubinémie conjuguée synonyme d'une cholestase.

**1.1.1.1. Examen clinique****a. Interrogatoire**

C'est l'interrogatoire qui orientera l'enquête en précisant :

- Les caractéristiques de l'ictère : circonstances d'apparition (précédé d'un syndrome pseudo-grippal), le mode évolutif (d'un seul tenant, fluctuant, stable, épisodes similaires), ainsi que les signes associés (altération de l'état général, douleur de l'hypocondre droit, fièvre, méléna).
- Les signes qui orientent vers la nature de l'ictère : la couleur des urines et des selles, la présence du prurit.
- Les signes orientant vers un tableau grave qui constitue une urgence diagnostique et thérapeutique : fièvre, signes neurologiques d'encéphalopathie hépatique, syndrome hémorragique...
- Les antécédents personnels et familiaux et le mode de vie du patient : profession, éthylisme chronique, prise médicamenteuse, contagion d'une hépatite ou d'une hydatidose, notion de coliques hépatiques...

## b. Examen physique

L'examen physique doit être complet. Il a un triple intérêt :

- \* **Confirme l'ictère** : en montrant une coloration jaune de la peau et des muqueuses (téguments).
- \* **Recherche des signes en faveur d'un tableau grave** : Fièvre, astérixis, lésions purpuriques, atrophie hépatique...
- \* **Orienté le diagnostic étiologique** :
  - + En précisant la coloration des urines (claires dans l'ictère à BNC, foncées mousseuses dans l'ictère à BC), des selles (foncées dans l'ictère à BNC, blanc mastic dans l'ictère à BC).
  - + En recherchant un syndrome de cholestase :
    - Des lésions de grattage en rapport avec un prurit
    - Une hépatomégalie de cholestase : à bord inférieur mousse
    - Des xanthomes sous cutanés et xanthélasma en rapport avec une hypercholestérolémie.
    - Troubles en rapport avec la malabsorption des vitamines liposolubles A, D, E et K.
    - Stéatorrhée en rapport avec la malabsorption des graisses.
  - + En recherchant des signes en rapport avec la maladie causale : signe de Murphy, une grosse vésicule, des signes d'hypertension portale, des signes d'insuffisance hépatocellulaire, des signes d'éthylisme chronique, un syndrome infectieux...

### 1.1.1.2. Examens paracliniques

#### a. Examens de première intention

##### a1. Examens biologiques

Les examens biologiques à demander en première intention devant un ictère sont :

- Un bilan usuel : bilan hépatique complet (ALAT, ASAT, Bilirubine totale, Bilirubine conjuguée, PAL, GGT), TP, NFS, glycémie et créatininémie.
- Des hémocultures en cas de fièvre ou de frissons.

##### a2. Echographie abdominale

L'échographie abdominale représente l'examen de première intention devant tout ictère cholestatique.

Elle permet de :

- Différencier la cholestase extra-hépatique d'une cholestase intra-hépatique en fonction de la présence ou pas d'une dilatation des voies biliaires (fiabilité = 95%) ;
- Déterminer le siège de l'obstacle ;

- Déterminer, dans certains cas, la nature de l'obstacle (50 % des cas).

Selon les résultats de l'échographie on distingue deux situations :

- La dilatation des voies biliaires extra-hépatiques et/ou intra-hépatiques qui définit la cholestase extra-hépatique ;
- L'absence de dilatation des voies biliaires intra et extra-hépatiques qui définit la cholestase intra-hépatique ;

Cependant, la dilatation des voies biliaires peut manquer lorsque l'examen est fait peu après une obstruction récente (comme la migration d'un calcul dans la VBP), ou lorsque les voies biliaires en amont ne peuvent se dilater parce que leur paroi est scléreuse, ou que le parenchyme hépatique est anormalement rigide (par exemple du fait d'une cirrhose). En cas de doute, d'autres explorations telles qu'une échoendoscopie bilio-pancréatique ou une cholangio-IRM permettent d'affirmer ou d'infirmer, avec une bonne sensibilité et spécificité, une cholestase extra- hépatique.

## **b. Examens de deuxième intention**

### **b1. Examens biologiques**

En cas de cholestase intra-hépatique on demande :

- \* Sérologies virales : A, B, C, E en fonction du contexte clinique.
- \* Bilan immunologique :
  - Auto-anticorps spécifiques de la cholangite biliaire primitive (CBP) : Ac anti-mitochondries de type M2, Ac anti-gp210 et Ac anti-sp100.
  - Auto-anticorps spécifiques de l'hépatite auto-immune : Ac antinucléaires et Ac anti-muscle lisse.
  - Electrophorèse des protéines plasmatiques (EPP).

### **b2. Examens radiologiques**

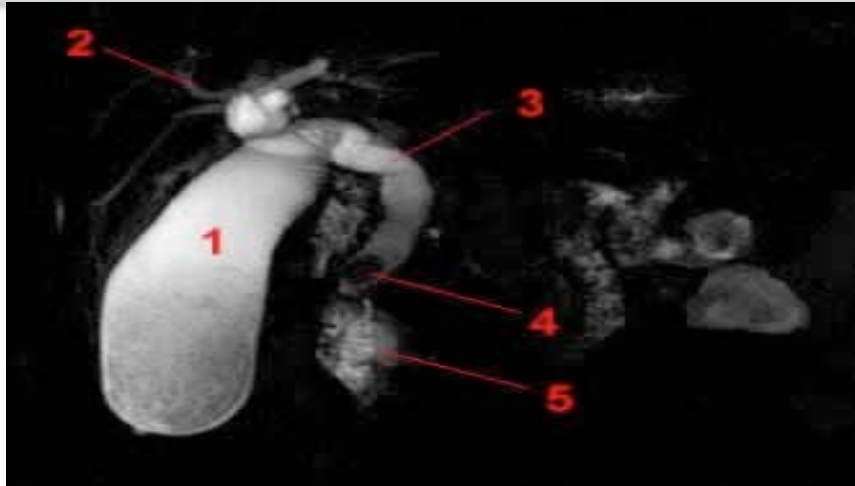
#### **\* Tomodensitométrie abdominale**

La tomodensitométrie abdominale a une sensibilité comparable à celle de l'échographie abdominale pour la détection d'une dilatation des voies biliaires ; mais elle est plus performante pour la détermination de la nature de l'obstacle notamment pancréatique.

#### **\* Cholangio-IRM**

La cholangio-IRM est très performante pour établir le diagnostic de l'obstruction biliaire, et pour déterminer le siège et la nature de l'obstacle (figure 10).

Elle serait plus performante que l'écho-endoscopie dans l'exploration de la partie proximale de la VBP.



*Figure 10 : Aspect d'une LVBP (N°4) à la cholangio-IRM en hyposignal au sein d'une bile en hypersignal T2. (1 : vésicule biliaire, 2 : voies biliaires intra-hépatiques dilatées, 3 : cholédoque, 5 : duodénum)*

#### *\* Echo-endoscopie (EE)*

L'EE permet l'exploration du pancréas et des voies biliaires de la papille jusqu'au confluent biliaire supérieur. Elle permet aussi de préciser la nature de l'obstacle dans 95 % des cas, notamment s'il est de siège distal.

Cependant, les limites de cet examen sont : son caractère invasif et son accès limité.

#### **b3. Ponction biopsie hépatique (PBH)**

La ponction biopsie hépatique (PBH) est indiquée dans certains cas de cholestase intra-hépatique d'étiologie indéterminée.

Les contre-indications de la PBH par voie transcutanée à l'aveugle doivent être respectées :

- Troubles de l'hémostase (plaquettes < 60 000, taux de prothrombine (TP) < 50 %, temps de céphaline kaolin (TCK) > 1,5 x le témoin, temps de saignement (TS) > 6 minutes) ;
- Lésion hépatique focale (Kyste hydatique du foie, Angiome hépatique...)
- Ascite ;

#### **1.1.2. Démarche devant un ictère à bilirubine non conjuguée**

##### **1.1.2.1. Examen clinique**

###### **a. Interrogatoire**

C'est l'interrogatoire qui orientera l'enquête en précisant :

N° Validation : 0641202235

- L'âge (les étiologies chez l'enfant sont différentes de celles chez l'adulte).
- Les caractères de l'ictère : circonstances d'apparition, mode évolutif, signes associés.
- Les antécédents pathologiques du patient : pathologie auto-immune, transfusion récente, prise médicamenteuse...
- Le mode de vie du patient : profession, tabagisme, éthyliste chronique...

### **b. Examen physique**

L'examen physique doit rechercher surtout des signes d'anémie ou une splénomégalie.

#### **1.1.2.2. Examens biologiques**

En l'absence d'éléments cliniques orientant vers une étiologie précise, Les examens biologiques doivent être limités dans un premier temps aux paramètres suivants :

- Un bilan systématique : bilan hépatique complet, NFS avec réticulocytes, frottis sanguin, lactate déshydrogénase (LDH), haptoglobine, vitesse de sédimentation (VS), C- reactive protéine (CRP), et électrophorèse des protéines (EPP);
- Un test de Coombs direct si anémie hémolytique associée ;
- Bilan infectieux en cas de fièvre
- Un myélogramme peut être indiqué d'emblée devant des anomalies hématologiques.

#### **1.1.2.3. Examens morphologiques**

Le bilan morphologique est souvent inutile devant un ictère à bilirubine non conjuguée.

## **1.2. Principales étiologies des ictères chez l'adulte**

### **1.2.1. Etiologies des ictères à bilirubine conjuguée**

#### **1.2.1.1. Etiologies des ictères à bilirubine conjuguée cholestatique**

##### **a. Etiologies de cholestase extra-hépatique**

###### **a1. Lithiase de la voie biliaire principale (LVBP)**

La Lithiase de la voie biliaire principale représente la cause la plus fréquente des cholestases extra-hépatiques.

##### **\* Contexte évocateur**

Il s'agit le plus souvent d'une femme, présentant des antécédents de douleurs biliaires ou parfois de lithiase vésiculaire connue.

**\* Tableau clinique**

La LVBP se manifeste typiquement par un syndrome angiocholitique avec la succession en 12 à 36 h de douleur, de fièvre et d'ictère (Triade de Charcot).

L'ictère est souvent fluctuant dans le temps.

**\* Examens biologiques**

Les examens biologiques montrent souvent :

- Une cholestase ictérique ;
- Une cytolysse d'importance variable peut s'y associer. Elle est très rapidement résolutive en 2 à 3 jours, cette résolution rapide de la cytolysse est hautement évocatrice d'une origine lithiasique et traduit l'élimination du calcul.
- Un syndrome inflammatoire biologique : Une hyperleucocytose à polynucléose et une élévation de la CRP qui sont en faveur d'une angiocholite aigue.

**\* Examens radiologiques**

Elles reposent sur trois examens en palier : l'échographie abdominale, l'écho-endoscopie bilio-pancréatique et la cholangio-IRM.

- L'échographie peut confirmer le diagnostic en montrant des voies biliaires dilatées, une vésicule lithiasique ; elle objective la lithiase au niveau du cholédoque sous forme d'image échogène suivie d'un cône d'ombre postérieur.
- L'écho-endoscopie : elle permet de détecter des micro-lithiases (< 5 mm) qui peuvent passer inaperçues à l'échographie.
- La cholangio-IRM : elle permet de détecter des micro-lithiases avec un seuil de détection >3 mm.

**a.2. Cancer de la tête du pancréas****\* Contexte évocateur**

Le cancer de la tête du pancréas survient en général chez l'homme de plus de 50 ans.

Le seul facteur de risque admis est le tabagisme.

**\* Tableau clinique**

Le cancer de la tête du pancréas se manifeste typiquement par un ictère d'allure cholestatique qui s'installe de manière insidieuse et qui évolue d'un seul tenant vers l'aggravation, sans douleur ni fièvre (ictère nu). Il s'associe souvent à un prurit généralisé et à une altération de l'état général.

A l'examen physique la présence d'une grosse vésicule biliaire est très évocatrice du diagnostic.

### **\* Examens biologiques**

L'apparition récente d'un diabète ou d'un état pré-diabétique sont très évocateurs du diagnostic (atteinte du pancréas endocrine).

### **\* Explorations radiologiques**

Elles reposent sur trois examens en palier : l'échographie abdominale, la TDM abdominale et l'écho-endoscopie bilio-pancréatique.

#### **+ Echographie abdominale**

Elle permet d'orienter vers le diagnostic de cancer de la tête du pancréas en montrant :

- Une dilatation de la totalité des voies biliaires extra-hépatiques, y compris la vésicule qui est distendue et alithiasique.
- Une hypertrophie tissulaire hétérogène de la tête du pancréas à contours irréguliers.

#### **+ TDM abdominale**

Elle est très performante pour caractériser la tumeur pancréatique et pour déterminer le bilan d'extension loco-régional.

#### **+ Echo-endoscopie bilio-pancréatique**

Cette exploration n'est pas systématique ; elle est indiquée en cas de petite lésion pancréatique (< 20 mm) ou en cas de doute diagnostique à l'imagerie de première intention. Dans ce cas, l'écho-endoscopie permet de mieux caractériser la lésion pancréatique et surtout de réaliser une ponction biopsie de la lésion qui confirme le diagnostic du cancer du pancréas.

### **a.3. Ampullome vaterien**

L'ampullome vaterien est une tumeur maligne développée aux dépens de l'ampoule hépato-pancréatique (ou ampoule de Vater).

### **\* Tableau clinique**

Deux présentations cliniques sont possibles.

- Le tableau pseudo-tumoral est le plus fréquent et se manifeste par un ictère progressif et nu (sans douleurs ni fièvre).
- Le tableau pseudo-lithiasique est le plus typique et se manifeste par un ictère variable et fluctuant avec parfois des épisodes d'angiocholite aigue.

Des épisodes de méléna et/ou une anémie ferriprive sont parfois rapportés et sont très évocateurs du diagnostic de l'ampullome.



**\* Explorations radiologiques et endoscopiques**

Elles reposent sur trois examens en palier : l'échographie et/ou la TDM abdominale, la duodéoscopie et l'écho-endoscopie.

**+ Echographie et/ou TDM abdominales**

Ces examens montrent une dilatation diffuse des voies biliaires associée à une dilatation du conduit pancréatique.

**+ Duodéoscopie**

La duodéoscopie est l'examen de référence pour les tumeurs à développement intra-duodénale qui sont les plus fréquentes. Elle permet de visualiser directement la tumeur, en montrant une papille déformée avec parfois un aspect polyploïde, et de pratiquer des biopsies qui confirment le diagnostic de malignité de la lésion.

**+ Echo-endoscopie bilio-pancréatique**

L'EE est très performante pour le diagnostic positif quelle que soit la localisation de la tumeur (intra-canaulaire ou intra-duodénale). Elle montre une masse tissulaire aux dépens de l'ampoule de Vater. Elle est aussi utile pour le bilan d'extension locorégionale (pariétale et ganglionnaire).

**a4. Kyste hydatique rompu dans les voies biliaires**

La rupture des kystes hydatiques du foie dans les voies biliaires complique environ 10% des kystes.

**\* Contexte**

Il s'agit souvent d'un sujet provenant d'un milieu rural avec notion de contact avec les chiens et les moutons (contage hydatique).

**\* Tableau clinique**

Il s'agit souvent d'un tableau d'angiocholite aiguë associant douleur, fièvre et ictère. Il peut s'y associer un état de choc anaphylactique.

**\* Examens Biologiques**

En plus de l'hyperbilirubinémie à prédominance conjuguée, on peut retrouver une hyperleucocytose; et/ou une hyper-éosinophilie qui traduit la fissuration du kyste avec libération des antigènes hydatiques.

**\* Echographie abdominale**

Elle permet de confirmer le diagnostic en visualisant le kyste hydatique du foie et la dilatation de la VBP qui peut contenir des images échogènes sans cône d'ombre.

### \* *Sérologie hydatique*

La sérologie hydatique est demandée en présence d'une image radiologique de kyste atypique ; elle permet de confirmer l'étiologie hydatique des kystes avec une sensibilité et spécificité de 90 à 95 %.

### a.5. **Autres étiologies des cholestases extra-hépatiques**

#### \* *Cancer de la voie biliaire principale (cholangiocarcinome):*

Le cancer de la voie biliaire principale est très rare (10% des cancers hépatobiliaires) et touche surtout le sujet âgé.

Les facteurs de risque présentent en commun l'inflammation chronique des voies biliaires ; il s'agit de la cholangite sclérosante primitive ou secondaire, certaines infections parasitaires, la maladie de Caroli et les kystes du cholédoque.

Son pronostic est sombre du fait d'un diagnostic souvent tardif.

#### \* *Cancer de la vésicule biliaire étendue à la VBP (calculo-cancer):*

La présence d'un ictère signifie une tumeur avancée étendue à la VBP.

Les signes cliniques sont dominés par les douleurs de l'hypochondre droit, l'amaigrissement et l'ictère.

L'échographie abdominale et surtout la cholangio-IRM montrent l'image tumorale vésiculaire avec souvent des calculs ou des calcifications.

Le pronostic de ce cancer est redoutable, car le diagnostic est le plus souvent tardif.

#### \* *Compressions extrinsèques de la VBP*

Une compression extrinsèque de la VBP peut se voir dans les pathologies suivantes :

- **Pancréatite chronique** : L'ictère est socondaire à la compression de la VBP qui peut être due à un pseudokyste pancréatique ou à un noyau de fibrose pancréatique.

- **Pancréatite aigüe compliquée** : L'ictère est secondaire à la compression de la VBP par un pseudokyste.

- **Adénopathies du hile hépatique** : secondaires à une tuberculose, néoplasies, hémopathies...

- **Lithiase du cystique avec syndrome de Mirrizi** : Il s'agit d'une complication rare de la lithiase vésiculaire qui est secondaire à une compression de la VBP par un calcul vésiculaire enclavé dans le cystique ou infundibulum.

#### \* *Complications de la chirurgie biliaire*

Notamment une sténose de la VBP sur plaie opératoire.

### \* *Cholangite sclérosante primitive (CSP)*

La cholangite sclérosante primitive (CSP) est une maladie inflammatoire d'origine auto-immune qui touche les voies biliaires intra et/ou extra-hépatiques.

#### + Contexte

La cholangite sclérosante primitive est une maladie de l'homme de la quarantaine ; elle est associée dans 75 % des cas à une maladie inflammatoire chronique de l'intestin, surtout une rectocolite hémorragique (RCH).

#### + Tableau clinique

La CSP peut se manifester par :

- Des douleurs de l'hypochondre droit,
- Un ictère cholestatique,
- Une angiocholite récidivante.

#### + Examens biologiques

Le bilan biologique montre une cholestase ictérique (PAL, GGT, BC).

#### + Explorations radiologiques (Bili-IRM ou echo-endoscopie) :

Les examens d'imagerie montrent des sténoses multiples courtes et annulaires (aspect en chapelet), sans dilatations évidentes, touchant les voies biliaires intra-hépatiques et/ou extra-hépatiques. Ces lésions biliaires réalisent dans les cas extrêmes un aspect d'arbre mort.

#### + Diagnostic positif :

La CSP est retenue sur la présence de deux critères (dont 1 majeur) parmi les quatre critères suivants:

- Anomalies des voies biliaires à l'imagerie (critère majeur),
- Cholangite fibrosante à la PBH (critère majeur),
- Cholestase biologique (critère mineur),
- Une maladie inflammatoire chronique de l'intestin surtout RCH (critère mineur).

### **b. Etiologies de cholestase intrahépatique**

#### **b1. Les hépatites aiguës cholestatiques**

##### **b1.1. Hépatites aiguës virales**

Cf. cours hépatites virales.

### **b.1.2. Hépatites aiguës médicamenteuses**

#### *\* Contexte évocateur*

La prise de médicaments hépatotoxiques (exp : paracétamol, œstrogènes, neuroleptiques, AINS, acide clavulanique...).

#### *\* Diagnostic positif*

Il repose sur une enquête de pharmaco-vigilance ; le critère principal du diagnostic est l'amélioration des troubles après l'arrêt du médicament incriminé. L'origine médicamenteuse de l'ictère ne peut être retenue qu'après négativité du bilan étiologique usuel comportant au minimum les sérologies virales et le bilan immunologique.

### **b.1.2. Hépatite aiguë alcoolique**

#### *\* Tableau clinique*

Les signes cliniques à type de douleur de l'hypochondre droit et fièvre apparaissent au décours d'une intoxication alcoolique aiguë.

#### *\* Examens biologiques*

La biologie montre une cytolyse qui prédomine sur les ASAT, une élévation des GGT, une hyperleucocytose, et une macrocytose.

#### *\* Ponction biopsie hépatique*

Elle est recommandée devant la suspicion d'une hépatite alcoolique ; elle permet de confirmer le diagnostic en montrant : une ballonnisation des hépatocytes, des corps de Mallory et un infiltrat de polynucléaires neutrophiles.

### **b.1.3. Hépatite auto-immune en poussée aigue cholestatique**

L'hépatite auto-immune en poussée se manifeste habituellement par une cytolyse aigue sans cholestase, la présentation sous forme cholestatique avec ictère est très rare.

Le diagnostic de l'hépatite auto-immune est établi sur un faisceau d'arguments associant des signes positifs et négatifs : cliniques (sexe féminin, association à d'autres maladies auto-immunes, absence d'éthylisme...), biologiques (cytolyse, hyper-gammaglobulinémie à IgG, sérologies virales négatives...), immunologiques (anticorps anti-muscle lisse, anticorps antinucléaires), histologiques (hépatite d'interface...) et évolutifs (bonne réponse aux corticoïdes).

### **b.2. Cholangite biliaire primitive (CBP)**

La cholangite biliaire primitive est une hépatopathie caractérisée par la destruction progressive des conduits biliaires inter-lobulaires d'origine auto-immune.

**\* Contexte**

La cholangite biliaire est une maladie de la femme de la cinquantaine.

**\* Tableau clinique**

La CBP peut rester longtemps asymptomatique ou se manifester par un prurit ou rarement un ictère inaugural.

**\* Examens biologiques**

La CBP se manifeste par une cholestase (élévation des GGT et des PAL) lentement progressive.

**\* Diagnostic positif**

La CBP est retenue sur la présence de 2 des 3 critères suivants :

- Cholestase
- Anticorps spécifiques de la CBP positifs : anticorps anti-mitochondries type M2, anticorps anti GP210 et Anticorps anti-sp100.
- Cholangite destructrice lymphocytaire à la PBH (n'est pas systématique).

**b.3. Cirrhose**

Au cours d'une cirrhose, l'ictère est généralement à bilirubine conjuguée mais une note d'hémolyse est souvent présente (hyperbilirubinémie mixte).

Après avoir éliminé de principe une cholestase extra-hépatique, un ictère survenant chez un patient cirrhotique doit faire rechercher un carcinome hépato-cellulaire ou une poussée d'insuffisance hépato-cellulaire.

**b.4. Processus expansifs intrahépatiques****b.4.1. Carcinome hépato-cellulaire (CHC)**

Il se voit principalement sur foie de cirrhose.

Tout ictère cholestatique chez un cirrhotique connu doit faire rechercher un CHC.

**b.4.2. Cancer secondaire du foie (métastases)**

L'ictère témoigne souvent des métastases hépatiques avancées responsables d'une compression des voies biliaires.

**b.5. Autres étiologies de cholestase intra-hépatique (rares)**

- \* Infiltration ou surcharge (lymphome, amylose, maladie de Wilson...).
- \* Infections (leptospirose, septicémies...).
- \* Ictères gravidiques (cholestase gravidique, stéatohépatite aigue gravidique...).
- \* Cholestase récurrente bénigne.
- \* Nutrition parentérale.

### 1.2.1.2. Etiologies des ictères à bilirubine conjuguée non cholestatique

Il s'agit de troubles constitutionnels du métabolisme de la bilirubine. Ces troubles sont représentés essentiellement par deux maladies : maladie de Dubin-Johnson et maladie de Rotor. Ces maladies se manifestent souvent dès l'enfance, mais peuvent être diagnostiquées plus tardivement chez l'adolescent ou l'adulte jeune.

L'ictère qui résulte de ces deux maladies est un ictère à bilirubine conjuguée sans cholestase.

#### a. Maladie de Dubin Johnson

La maladie de Dubin Johnson est une maladie constitutionnelle autosomique récessive, due à une diminution de l'excrétion biliaire de la bilirubine conjuguée.

L'anomalie porte sur le transporteur canaliculaire de la bilirubine.

Elle est caractérisée par un ictère à bilirubine conjuguée chronique isolé évoluant par des poussées.

Les tests hépatiques sont normaux en dehors de l'hyperbilirubinémie à prédominance conjuguée (absence de cholestase).

Le diagnostic est confirmé par le test au bromo-sulfone phtaléine (BSP) dont la courbe d'élimination montre un aspect caractéristique avec une réascension secondaire de la concentration après 45 minutes.

L'examen histologique du foie montre un pigment brun noirâtre dans les hépatocytes centrolobulaires.

La maladie est totalement bénigne et ne nécessite aucun traitement.

#### b. Maladie de Rotor

La maladie de Rotor est une maladie constitutionnelle autosomique récessive, due à un trouble de stockage de la bilirubine conjuguée.

Elle est caractérisée par un ictère à bilirubine conjuguée chronique isolé évoluant par des poussées.

Les tests hépatiques sont normaux en dehors de l'hyperbilirubinémie à prédominance conjuguée (absence de cholestase).

Le test au BSP peut montrer une élimination ralentie du BSP.

L'examen histologique du foie montre des pigments vert sombre dans les hépatocytes. La maladie est totalement bénigne et ne nécessite aucun traitement.

### 1.2.2. Etiologies des ictères a bilirubine non conjuguée

#### 1.2.2.1. Hyperhémolyse

L'hyperhémolyse est de loin la cause la plus fréquente de l'ictère à bilirubine non conjuguée, qui est

qualifié d'ictère hémolytique.

Elle s'accompagne souvent d'une anémie typiquement régénérative. Elle peut être constitutionnelle ou acquise.

#### **a. Hyperhémolyses constitutionnelles**

Les hyperhémolyses constitutionnelles sont représentées surtout par les hémoglobinopathies telles que : la thalassémie, la drépanocytose, la microsphérocytose, le déficit en G6PD...

#### **b. Hyperhémolyses acquises**

Les principales causes d'hyperhémolyses acquises sont les suivantes :

- L'accident d'incompatibilité transfusionnelle,
- L'anémie hémolytique auto-immune,
- Les causes toxiques qui surviennent à la suite d'intoxication aux métaux lourds, aux champignons, aux prises de médicaments hémato-toxiques...,
- Les causes infectieuses qui surviennent à la suite d'une septicémie, d'un paludisme...,
- Les causes mécaniques qui surviennent à la suite d'une prothèse valvulaire métallique.

#### **1.2.2.2 Déficit de l'enzyme de conjugaison la glycuronyl-transférase :**

##### **◆ Syndrome de Gilbert**

Le syndrome de Gilbert est une affection totalement bénigne et représente la cause la plus fréquente des hyperbilirubinémies constitutionnelles (3 à 10 % de la population). Il est souvent révélé à l'enfance mais peut parfois être décelé à l'âge adulte.

C'est une maladie héréditaire, autosomique récessive, due à une mutation du gène promoteur de la glucuronyl-transférase entraînant un déficit partiel de l'activité de cette enzyme.

Le tableau clinique montre un ictère inconstant et variable.

Le bilan biologique montre une hyperbilirubinémie portant essentiellement sur la bilirubine non conjuguée, qui est toujours modérée (jamais supérieure à 80  $\mu\text{mol/L}$ ) et fluctuante.

La bilirubinémie est augmentée par le jeûne, les infections intercurrentes ou l'excès de fatigue physique (sport). Elle est diminuée par les inducteurs enzymatiques comme le phénobarbital ou le méprobamate.

Le diagnostic du syndrome de Gilbert repose sur les arguments suivants :

- ictère à bilirubine non conjuguée modéré et fluctuant,
- tests hépatiques normaux en dehors de l'hyperbilirubinémie,
- absence d'autres causes d'hyperbilirubinémie non conjuguée.

## 1.3. Étiologies des ictères chez l'enfant

### 1.3.1. Ictères à BNC

Ils se rencontrent essentiellement chez le nouveau-né où les étiologies sont variées. Chez l'enfant plus grand, les étiologies sont dominées par les anémies hémolytiques constitutionnelles.

#### 1.3.1.1. Ictères à BNC non hémolytiques chez le nouveau-né

##### *a. Ictère physiologique*

Situation la plus fréquente (30-50% des nouveau-nés à terme et la quasi-totalité des grands prématurés). Cliniquement, il apparaît vers le 3ème jour ; jamais au cours des premières 24 heures ; plus précocement chez le prématuré. L'ictère est dit nu car sans signes d'accompagnement (ni pâleur, ni hépatomégalie ou splénomégalie ni fièvre ou signes neurologiques). Il disparaît spontanément chez le nouveau-né à terme au bout de 8 à 10 jours. Aucun traitement n'est nécessaire chez le nouveau-né à terme chez qui l'ictère n'évolue jamais vers l'ictère nucléaire.

Chez le prématuré, cet ictère physiologique a certaines particularités par rapport au nouveau-né à terme : il est plus fréquent, plus précoce, plus prolongé et risque d'évoluer vers un ictère nucléaire d'où la nécessité d'un traitement.

##### *b. Ictère au lait de mère*

Il se voit chez 20 à 30% des nouveau-nés allaités au sein. Il apparaît vers le 5ème- 6ème jour. Son début est parfois plus difficile à préciser s'il survient dans les suites d'un ictère physiologique. Cet ictère est isolé, et se prolonge jusqu'à 4 à 6 semaines. Il ne nécessite pas de traitement chez le nouveau-né à terme. Il ne doit pas constituer une contre-indication à l'allaitement maternel qui doit être poursuivi en rassurant la mère, néanmoins on doit éliminer deux autres étiologies principales d'un ictère à BNC ou mixte, prolongé chez le nouveau-né : l'hypothyroïdie et l'infection urinaire.

##### *c. Les déficits en glucuronyl transférase*

Voir maladie de Gilbert et de Crigler-Najjar

#### 1.3.1.2. Ictères à BNC hémolytiques

Il s'agit d'ictères imposant une prise en charge urgente. Leurs caractères communs sont :

*-Début précoce dans les premières 24 heures*

*-Pâleur (hémolyse) qui peut s'aggraver au cours de l'évolution*

*-Splénomégalie, hépatomégalie*

*-Anémie hémolytique fœtale sévère pouvant évoluer vers une anasarque foeto- placentaire*

Les étiologies peuvent être immunologiques (les plus fréquentes) ou non immunologiques.



### **a. Les incompatibilités fœto-maternelles (IFM)**

Elles sont dues à la présence d'anticorps maternels de type IgG contre un antigène érythrocytaire du fœtus.

#### ***a1. IFM Rhésus D (iso-immunisation)***

Elles sont beaucoup moins fréquentes actuellement grâce à la prévention par l'injection d'anti-D chez les femmes Rh négatif et au suivi des grossesses. L'hémolyse apparaît généralement à partir de la deuxième grossesse après une première étape d'immunisation de la mère Rh négatif après une première grossesse d'un enfant Rhésus positif (parfois suite à un avortement).

Généralement, l'ictère est cliniquement très précoce, généralisé, intense, d'aggravation rapide associé à des signes d'hémolyse : pâleur + hépato-splénomégalie. L'hémolyse peut persister plusieurs semaines jusqu'à 3 mois.

Les examens complémentaires :

- Nouveau-né : GS Rhésus (+) ; Test de Coombs direct (+) ; anémie régénérative,
- Mère : Rhésus négatif ; RAI (+)

Prise en charge urgente : L'utilisation d'abaques appropriés de la bilirubine selon l'âge est nécessaire pour le choix thérapeutique : photothérapie, exsanguino-transfusion dans les cas sévères.

#### ***a2. IFM dans le système ABO (allo-immunisation)***

Le risque existe surtout si la mère est de GS O et le nouveau-né A ou B. Les anticorps anti A ou anti B sont ubiquitaires et sont retrouvés dans les suites d'une immunisation par vaccination, incompatibilité transfusionnelle ou infections virales. Il n'y a donc aucune prophylaxie. L'IFM dans le système ABO peut se voir dès la première grossesse. Cliniquement, l'ictère est au départ, plus important que l'anémie mais une anémie importante peut apparaître quelques semaines après. Les examens complémentaires montrent un test de coombs direct souvent négatif ou faiblement positif (contrairement à l'IFM Rhésus où il est toujours positif). Le diagnostic est confirmé par la recherche d'hémolysines anti A ou anti B chez la mère. Le traitement est représenté par la photothérapie seule ou associée à une transfusion (souvent différée) ; beaucoup plus rarement une exsanguino-transfusion dans les cas sévères.

#### ***a3. IFM dans les sous-groupes***

Elles sont très rares et de gravité comparable à celle de l'incompatibilité dans le système Rhésus D.

### **b. Hémolyse infectieuse**

- Bactérienne (septicémie ou infection urinaire) généralement dans le cadre d'une infection materno-fœtale : intérêt d'une bonne anamnèse infectieuse, des prélèvements bactériologiques et de la cinétique des marqueurs inflammatoires sanguins (NFS, CRP et pro calcitonine...)

- Embryofoetopathie

### c. Hémolyse constitutionnelle

#### \* *Maladie de Minkowski Chauffard ou microsphérocytose héréditaire*

C'est la plus fréquente des anémies constitutionnelles avec des cas familiaux à l'interrogatoire. Elle est révélée chez le nouveau-né ou au plus tard chez le nourrisson. Le diagnostic est fait au frottis sanguin qui montre des sphérocytes et sur la résistance globulaire qui est diminuée.

#### \* *Déficit en G6PD*

C'est la géno-enzymopathie la plus fréquente ; particulièrement en Afrique et dans le pourtour méditerranéen. L'enzyme déficiente a un rôle dans l'oxydoréduction du Gluthation. Le gène est porté par le chromosome X (Xq28). L'hétérozygote de sexe masculin et beaucoup plus rarement l'homozygote de sexe féminin expriment le déficit. Le diagnostic est fait sur le dosage enzymatique sur le globule rouge loin de l'hémolyse.

#### \* *Déficit en Pyruvate Kinase*

Il est moins fréquent, autosomique récessif.

#### \* *Hémoglobinopathies*

L'hémoglobine du nouveau-né étant représentée par l'HbF ( $\alpha_2, \gamma_2$ ) ; les anomalies de la chaîne  $\beta$ ; à savoir la  $\beta$ -thalassémie ou la drépanocytose ne s'expriment pas chez le nouveau-né. Elles se résument à la période néonatale à l' $\alpha$ -thalassémie par défaut de synthèse des chaînes  $\alpha$ . La forme la plus sévère est létale.

### d. Ictère suite à la résorption de : hématomes, ecchymoses, bosse sérosanguine

### e. Polyglobulie

Hb > 22 g/dl ; Hématocrite > 65% (NN de mère diabétique ou toxémique, Retard de croissance avec souffrance chronique, syndrome transfuseur-transfusé, transfusion foeto-maternelle)

### 1.3.2. Ictère à BC du nouveau-né et du nourrisson

L'ictère cholestatique est beaucoup plus rare que l'ictère à BNC et il est toujours pathologique. L'ictère cholestatique ou hyperbilirubinémie conjuguée est définie par une valeur de bilirubine conjuguée **supérieure à 17  $\mu\text{mol/l}$**  indépendamment de la valeur de bilirubine totale. Une démarche de diagnostic étiologique rigoureuse est nécessaire afin d'établir rapidement l'étiologie.

**La décoloration des selles est un signe d'obstruction des voies biliaires et est une indication à une évaluation en urgence par un centre spécialisé.**

La démarche diagnostique devant une cholestase varie en fonction de l'âge de l'enfant. Une cholestase néonatale doit absolument être reconnue afin d'en déterminer le diagnostic étiologique

N° Validation : 0641202235

### **avant l'âge d'un mois.**

#### **\* L'interrogatoire**

Il doit rechercher des antécédents familiaux de cholestase, une consanguinité parentale, la sérologie TORSCH chez la mère.

La notion d'infection néonatale ou d'infection urinaire qui peut orienter le diagnostic vers une cholestase dans le cadre d'une infection.

#### **\* L'examen physique**

Il doit préciser l'état général, les signes vitaux, le Poids/taille pour apprécier l'état nutritionnel

Inspection des couches : à la recherche d'une décoloration des selles et d'urines foncées (les selles et les urines doivent être examinées séparément)

L'examen clinique doit aussi rechercher des signes dysmorphiques, un souffle cardiaque L'examen abdominal : distension, ascite, hépatomégalie, consistance foie, rate, masses Hypoplasie des organes génitaux externes masculins.

**\* L'échographie abdominale : à jeun**, au minimum durant 6h, est un examen simple, sensible et non-invasif qui permet d'évaluer les voies biliaires, les vaisseaux, et le parenchyme hépatique. Lors d'une suspicion d'atrésie des voies biliaires (AVB) on recherche plusieurs signes échographiques lesquels, même si non spécifiques, pourraient renforcer la suspicion clinique.

\* En imagerie, le gold standard pour le diagnostic d'une atrésie des voies biliaires reste **la cholangiographie** à ciel ouvert qui permet d'évaluer la perméabilité des voies biliaires en intra- et extra-hépatiques. Si une AVB est confirmée, une hépato-porto-entérostomie selon Kasai peut se faire dans le même temps opératoire.

\* **La biopsie hépatique** peut permettre d'orienter vers l'étiologie d'une cholestase. Les signes classiques d'une obstruction biliaire sont l'œdème portal et la fibrose périportale, la réaction ductulaire et la bilirubinostase, avec notamment présence de plugs » biliaires dans les canaux biliaires interlobulaires

Tout nourrisson présentant une cholestase néonatale doit recevoir immédiatement une injection de 10 mg de vitamine K afin de prévenir le risque hémorragique.

#### **1.3.2.1. Cholestases extra et intra-hépatiques du nouveau-né et du nourrisson**

##### **a. L'atrésie des voies biliaires (AVB) (Atteinte extra et intrahépatique)**

C'est la cause la plus fréquente, elle doit être évoquée systématiquement pour éviter tout retard diagnostique.

\* La pathogénie reste obscure.

\* L'atrésie des voies biliaires touche 1/ 10-15000naissances.

N° Validation : 0641202235

\* Cliniquement, le tableau associe un **ictère**, une **décoloration totale des selles** qui sont **blanches** et une **hépatomégalie** survenant chez un enfant à terme évoluant d'un **seul tenant** sans fluctuation avec une aggravation progressive constante. L'observation attentive de la couleur des selles est l'élément prédominant de la démarche diagnostique. Elle justifie à elle seule l'hospitalisation.

Certains signes anamnestiques et cliniques sont évocateurs à savoir :

- Absence d'ATCD familiaux de cholestase ;
- Poids natal normal
- Hépatomégalie ferme.

\* Les examens complémentaires donnent des résultats peu spécifiques :

- Biologiquement, il existe un tableau de **cholestase complète**.
- L'échographie abdominale après un jeûne strict de six heures (nourrisson étant perfusé):

En cas d'AVB, l'échographie ne montre pas de dilatation des voies biliaires, contrairement aux obstacles sur une voie biliaire principale saine (calcul) ou à la dilatation kystique de la voie biliaire principale (kyste du cholédoque). L'AVB peut être suspectée **si la vésicule biliaire est non visible**, atrophique malgré le jeûne prolongé ; s'il existe un kyste du hile hépatique ; si les éléments du syndrome de polysplénie sont identifiés : rates multiples, veine porte préduodénale, absence de veine cave inférieure rétrohépatique, ou si le hile hépatique est hyperéchogène. Une échographie normale (visualisation de la vésicule biliaire) n'élimine pas le diagnostic d'AVB en cas de forte suspicion diagnostique clinique.

L'échographie permet aussi d'éliminer les autres causes rares de cholestase extra- hépatiques (kyste du cholédoque, la lithiase de la voie biliaire principale, sténose de la voie biliaire principale, tumeur...) en montrant la dilatation des voies biliaires en amont de l'obstacle.

- Dans ces rares cas où un doute persiste (vésicule semble normale à l'échographie), la cholangiographie (chirurgicale, percutanée ou rétrograde endoscopique) est l'examen de référence indispensable pour vérifier la perméabilité des voies biliaires s biliaires extra hépatiques et de s'assurer de leur liberté.

Une cholangiographie mettant en évidence l'ensemble de l'arbre biliaire élimine le diagnostic d'AVB

\* Dans les autres cas où une AVB est fortement suspectée, un transfert sans délai vers un centre de référence pour prise en charge.

En cas d'atrésie des voies biliaires, les voies biliaires extra hépatiques se résument à un simple "chevelu" sans aucune lumière canalaire. La vésicule peut être touchée par le processus atrésiant.

\* L'atrésie étant affirmée, le traitement chirurgical consiste en une **dérivation bilio-digestive de Kasai** (hépto-porto-entérostomie).

N° Validation : 0641202235

L'idéal c'est que cette intervention soit faite avant l'âge de 30 jours, c'est ainsi qu'on peut espérer que 50 % des enfants opérés seront en vie avec leur foie natif à l'âge de 5 ans. Plus l'intervention est retardée plus ses chances de succès diminuent rapidement pour s'annuler quasiment après l'âge de 4 mois.

En cas d'échec d'intervention, l'évolution se fait vers la cirrhose avec des décompensations itératives nécessitant le recours à la transplantation hépatique souvent entre 1 et 2 ans.

A noter que si le rétablissement du flux biliaire s'est fait dans le délai optimal, l'évolution vers la cirrhose est possible en raison de l'atteinte associée des VBIH.

Ces enfants sont exposés aux complications générales, des cirrhoses, à la réapparition secondaire d'un ictère, à des cholangites biliaires et à une nécrose ischémique du foie. Une transplantation est souvent nécessaire dans la seconde enfance ou à l'adolescence ;

Nb : Un bilan urgent (Moins de 48h) doit exclure de préférence les principales autres causes médicales de cholestase néonatale (syndrome d'Alagille, Mucoviscidose, déficit en alpha-1- antitrypsine) sans retarder le transfert en milieu chirurgical.

#### **b. Cholangite sclérosante néonatale (Atteinte extra et intrahépatique)**

Elle présente le même tableau que l'AVB. Elle est caractérisée par une fibrose inflammatoire oblitérante affectant l'arbre biliaire intra- et extrahépatique. La Cholangiographie permet souvent de confirmer le diagnostic. L'évolution se fait le plus souvent vers la cirrhose biliaire, et la transplantation hépatique est alors indiquée.

### **1.3.2.2. Cholestases intra hépatiques du nouveau-né et du nourrisson**

#### **a. Atteintes des voies biliaires intra-hépatiques**

Elles sont essentiellement représentées chez l'enfant par la paucité ou hypoplasie ductulaire ou ductopénie.

Elles peuvent être syndromique (association à d'autres malformations = syndrome d'Alagille) ou non syndromiques.

**Le syndrome d'Alagille** : est une maladie multisystémique caractérisée par une paucité des canaux biliaires intrahépatiques.

Cliniquement, il associe un ictère plus ou moins précoce, une décoloration des selles qui est fluctuante d'un moment à l'autre. On y trouve une **dysmorphie faciale**, une **sténose de l'artère pulmonaire**, des **malformations vertébrales en aile de papillon**, un **hypogonadisme**, un **retard staturo-pondéral et psychomoteur** et des anomalies oculaires (l'**embryotoxon**).

L'évolution se fait rarement vers la cirrhose.

## b. Cholestases intra-hépatiques sans atteinte des voies biliaires

Sont dues à une atteinte de l'hépatocyte lui-même.

### *b1. Hépatites*

#### *\* Hépatites infectieuses bactériennes*

Elles font habituellement partie d'un tableau d'infection néonatale (*Listéria*, *Colibacille*, *Streptocoque*, *Staphylocoque*...). Les signes habituels sont : un **état général très altéré**, un **ictère précoce** avec **hépato-splénomégalie**. Les examens biologiques : une **hyperleucocytose** souvent associée à une anémie, une **thrombopénie** et des signes **d'insuffisance hépato-cellulaire** grave.

*\* Toxoplasmose congénitale* : peut également se manifester par un ictère + HSMG.

#### *\* Hépatites virales*

Il s'agit surtout des foetopathies:

- *Rubéole* : l'hépatite rubéolique se voit surtout dans la rubéole congénitale.
- *Maladies des inclusions cytomégaliennes (CMV)*.
- *Herpès*.
- *Hépatite B*.

### *b2. Infection urinaire*

C'est est une situation clinique un peu particulière à rechercher de principe devant un ictère du nouveau-né. L'infection particulièrement à colibacille K1, une réaction croisée entre anticorps antibactériens et antigènes érythrocytaires du groupe ABO étant susceptible de fragiliser la membrane des hématies et d'entretenir un processus hémolytique responsable de la prolongation de l'ictère.

### *b3. Cholestases génétiques*

#### *b3.1. Les maladies métaboliques*

Sont évoquées devant un contexte particulier : consanguinité parentale, ATCD de décès en bas âge dans un tableau d'hépatopathie, cholestase associée à d'autre atteinte extra hépatique (tubulaire, cataracte...)

#### *\* Déficit en $\alpha$ 1 antitrypsine*

- Maladie autosomique récessive due à une synthèse anormale d' $\alpha$ 1 antitrypsine.
- Tableau de cholestase néonatale d'évolution **cirrhogène**.
- Suspecté sur l'absence de pic d' $\alpha$ 1 globulines sur EPP et confirmé par le dosage d' $\alpha$  1 antitrypsine sérique.

#### *\* Galactosémie congénitale*

#### *\* Intolérance au Fructose*

\* *Tyrosinémie*

\* *Maladie de Niemann Pick*

***b3.2. Mucoviscidose***

C'est une maladie héréditaire de transmission autosomique récessive (TAR); Elle est exceptionnellement révélée par une cholestase néonatale. Diagnostic rapidement fait à l'aide du dosage de la trypsine immunoréactive, du test de la sueur et de la recherche de mutation du gène qui code pour le CFTR, localisé sur le chromosome 7. L'atteinte hépatique est la conséquence d'une obstruction des voies biliaires par un mucus épais.

***b3.3. Cholestases fibrogènes familiales***

C'est un groupe hétérogène de maladies hépatiques cholestatiques, héréditaires de TAR, aboutissant en quelques années à une maladie hépatique sévère nécessitant la transplantation hépatique souvent avant l'adolescence.

Elles représentent 10 % des cholestases néonatales.

Le diagnostic est évoqué devant un faisceau d'arguments cliniques et paracliniques :

\* Arguments cliniques :

- Antécédents familiaux de consanguinité de cas similaire.
- Cholestase incomplète.
- Début souvent néonatal.
- Prurit : la PFIC est l'affection la plus prurigineuse parmi les causes de cholestases du nourrisson.

\* Arguments biologiques : cholestase dissociée :

- ↑ BC et PAL
- Cholestérol :normal.
- Acides biliaires ↑ dans les types 1 et 2 et modérément élevé ou normal dans le type 3.

La biologie moléculaire a permis de distinguer 3 types :

- La PFIC type 1 ou maladie de Byler ; elle est caractérisée par un début néonatal, un prurit féroce et des GGT normales.
- La PFIC type 2 : elle est caractérisée par un début néonatal, un prurit intense, des GGT normales.
- La PFIC type 3 : elle débute plus tard dans la vie ; elle est souvent compliquée par l'apparition d'une HTP et d'une IHC plus tardive. Elle est caractérisée par un prurit inconstant et modéré. Le taux des GGT est ↑, une prolifération ductulaire malgré des voies biliaires normales.

La sécrétion dans la bile des phospholipides est supprimée alors que la sécrétion des acides biliaires est normale.

Les micelles pauvres en phospholipides ont un pouvoir détergent important et altèrent les

cholangiocytes et les hépatocytes responsables de lésions membranaires et de prolifération ductulaire. Le traitement de référence de ces PFIC reste la transplantation hépatique. Certains enfants peuvent bénéficier de cholérétiques type acide ursodesoxycholique.

#### ***b4. Les hépatites" néonatales ou cholestase néonatale bénigne.***

Elles réalisent un **ictère précoce** avec **décoloration des selles transitoire et partielle** et **HMG** modérée. Le Dg est souvent retenu sur son évolution spontanément favorable

#### ***b5. La cholestase intra hépatique récurrente bénigne***

Elle survient souvent entre 1 et 15 ans, et rarement en période néonatale.

Prédominance masculine, consanguinité (+). La maladie évolue par poussées avec au moment de l'épisode cholestatique un prurit intense et trouble digestif peu spécifique, diarrhée, anorexie, douleur abdominale, perte de poids.

#### **1.3.2.3. Cholestases extra-hépatiques**

Elles sont exceptionnelles chez le nourrisson : kyste du cholédoque, lithiase biliaire.

#### **1.3.3. Ictères à BC de l'enfant**

Les cholestases se révèlent chez l'enfant plus grand par :

##### **\* Clinique:**

- Ictère
- Prurit
- Décoloration des selles
- HMG

##### **\* Biologie:**

- Cholestase biologique
- Hypovitaminose K

Les causes peuvent être séparées en:

#### **1.3.3.1. Maladies néonatales diagnostiquées avec retard**

Paucité ductulaire, maladie de Byler, déficit en alpha 1 antitrypsine, mucoviscidose.

#### **1.3.3.2. Maladies à révélation plus tardive**

Ces maladies sont résumées dans le tableau 1.



<b>Intrahépatiques</b>	<b>Extra et intrahépatiques (exceptionnelles)</b>	<b>Extra-hépatiques (exceptionnelles)</b>
- Hépatites virales : A, B, C; - Hépatite auto-immune - Maladie de Wilson - Toxiques	Cholangite sclérosante (exceptionnelle)	- Kyste du cholédoque - Lithiase - Tumeur

**Tableau1 : Maladies à révélation plus tardive chez l'enfant**

**a. Hépatites virales (A, B, C et E)**

**\* Hépatite A +++**

- Contexte épidémique.
- Clinique : ictère, douleurs abdominales vagues, asthénie, troubles digestifs, parfois HMG.
- Biologie : transaminases élevées, IgM anti-virus A (+)
- Pronostic : bon dans la majorité des cas, parfois l'évolution se fait en 2 temps (après une guérison apparente il y a réapparition des signes cliniques et biologiques : 2ème poussée), exceptionnellement: hépatite fulminante de mauvais pronostic.
- Signes de gravité +++: troubles de la conscience, syndrome hémorragique, diminution de la taille du foie (atrophique), TP < 50%, Facteur V < 50%.

**\* Hépatite E**

De plus en plus fréquente, même tableau que l'hépatite A

**\* Hépatite B**

- Transmission maternofoetale ;
- Contexte familial+++ : enquête familiale systématique devant un sujet Ag HBs.
- Sérologie : Ag HBs (+)
- Evolution : risque important de passage à la chronicité : hépatite chronique active, cirrhose, hépatocarcinome.

**b. Hépatites auto-immunes**

- Grand enfant : fille+++
- Sérologies virales : négatives ; EPP : hypergammaglobulinémie
- VS : accélérée
- Présence d'auto anticorps : Ac anti muscle lisse, Ac anti LKM1, Ac anti-nucléaires.....

**c. Maladie de Wilson**

- \* Maladie métabolique à transmission autosomique récessive (mutation sur le chromosome 13q14p).

N° Validation : 0641202235

- \* Déficit en ceruloplasmine, protéine vectrice du cuivre se liant aux globulines, ce qui entraîne l'accumulation du cuivre dans les organes notamment dans le foie et le cerveau.
- \* L'âge d'apparition des symptômes est très variable mais pas avant 6 ans
- \* Clinique :
  - Signes hépatiques : variables : ictère, HMG, SMG,
  - Signes neurologiques : tremblement, dystonie paroxystique, hypertonie,
  - Parfois tubulopathie, hémolyse intra vasculaire aigue,
  - Examen ophtalmologique à la lampe à fente : anneau vert de Kayser-Fleisher.
- \* Biologie :
  - Ceruloplasmine basse (VN = 200mg/l),
  - Cuprémie généralement élevée (peu fiable pour le diagnostic),
  - Cuprurie de 24h élevée +++ (VN <100 microg/24H).
- \* Diagnostic :
  - Dosage du cuivre intra hépatique > 250 µg/1gr de foie sec
  - Biologie moléculaire
- \* Traitement : D-Pénicillamine : chélateur du cuivre
- \* Enquête familiale : indispensable (dépister les formes encore asymptomatiques et les traiter).

## CONCLUSION

L'ictère est un signe fréquent qui doit être facilement reconnu.

Il impose un interrogatoire et un examen physique minutieux.

Ses étiologies sont multiples.

La stratégie diagnostique passe par une bonne connaissance des étiologies afin de réaliser une enquête clinique précise et justifier le choix des examens morphologiques (figure 11).

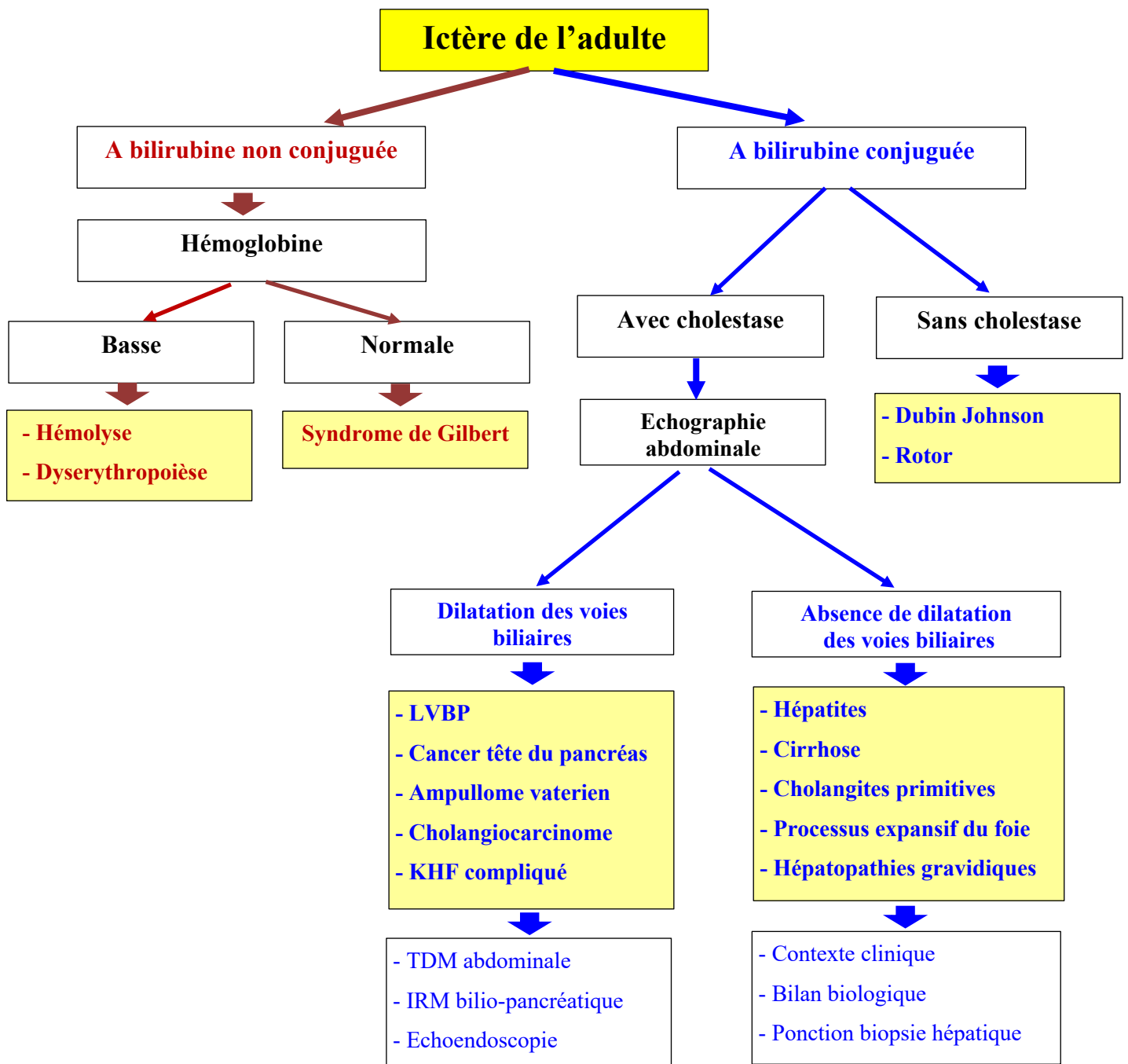


Figure 11 : Algorithme décisionnel devant un ictère de l'adulte