

Cours de Résidanat

Sujet : 49

Ischémie aiguë des membres

Physiopathologie, Diagnostic, Orientations thérapeutiques

OBJECTIFS :

1. Décrire la vascularisation artérielle des membres.
2. Expliquer les mécanismes étio-pathogéniques aboutissant à une ischémie aiguë des membres
3. Expliquer les conséquences physiopathologiques de l'interruption du flux artériel d'un membre.
4. Décrire les mécanismes et les conséquences physiopathologiques du syndrome de revascularisation.
5. Reconnaître les signes cliniques et biologiques de gravité d'une IAM.
6. Etablir le diagnostic d'une IAM à partir des données cliniques et para cliniques.
7. Réunir les éléments cliniques et para cliniques permettant de préciser l'étiologie d'une IAM.
8. Evaluer le pronostic d'une IAM sur les données cliniques et para cliniques.
9. Planifier une prise en charge thérapeutique urgente d'une IAM.

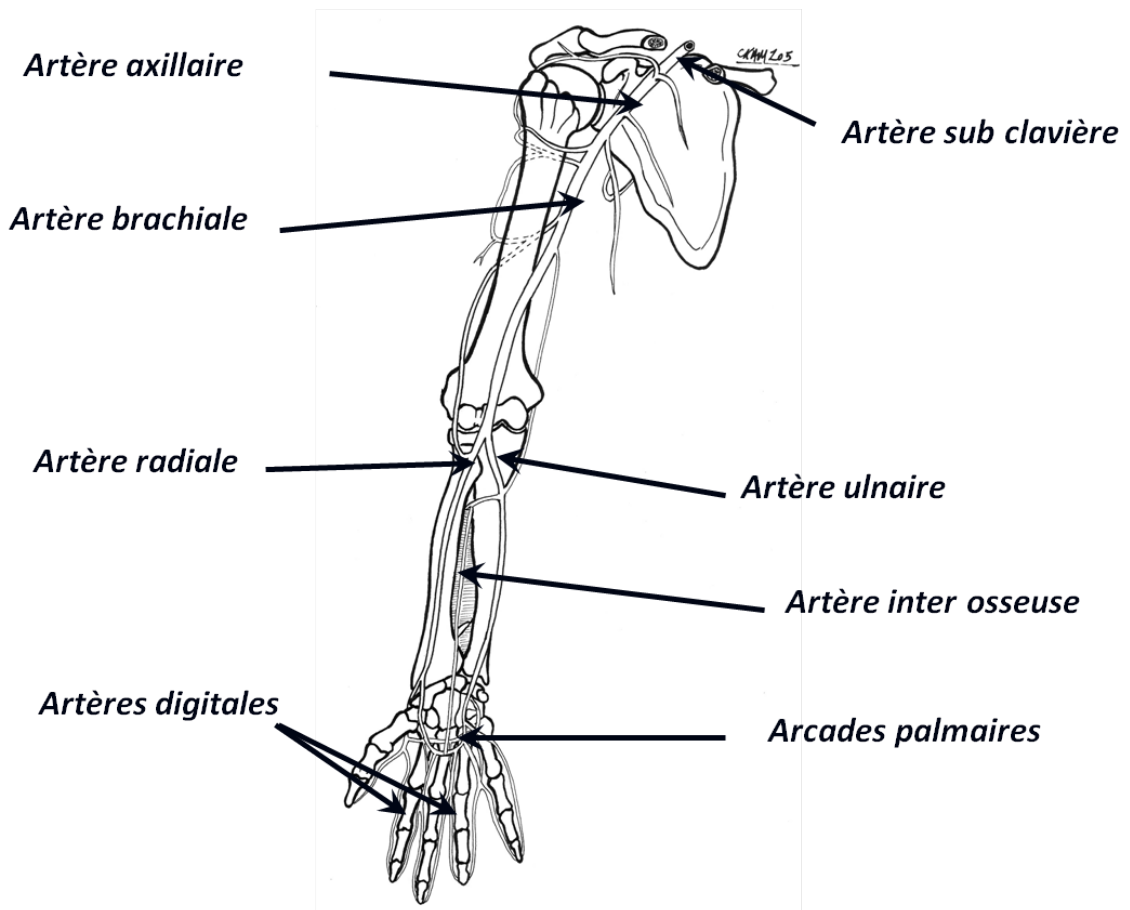
Introduction -Définition

On désigne sous le terme d'ischémie aiguë des membres, les conséquences de l'interruption brutale du flux sanguin et de l'irrigation tissulaire suite à une oblitération artérielle. C'est une urgence médico-chirurgicale dont le diagnostic positif est facile et repose sur la clinique.

C'est une affection grave, qui peut compromettre le pronostic fonctionnel du membre et le pronostic vital du patient.

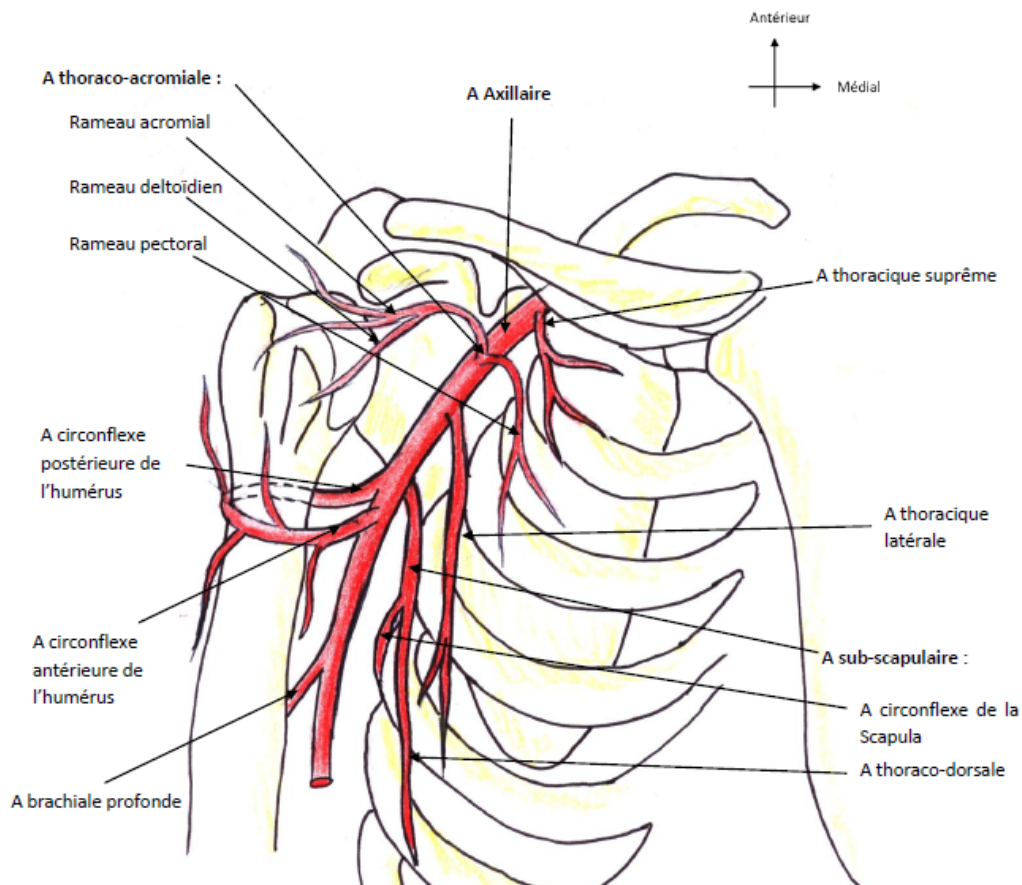
1. VASCULARISATION ARTÉRIELLE DES MEMBRES

1- Vascularisation artérielle du membre supérieur :



1- L'artère axillaire :

Elle fait suite à l'artère sub-clavière dans la région axillaire. Elle constitue l'axe du pédicule axillaire. Elle est en rapport avec les faisceaux du plexus brachial puis avec les nerfs issus de ces faisceaux. Elle donne généralement six collatérales (thoracique suprême, thoraco-acromiale ou acromio-thoracique, thoracique latérale, la subscapulaire et les circonflexes antérieure et postérieure) et se continue sous le tendon du grand pectoral par l'artère brachiale.



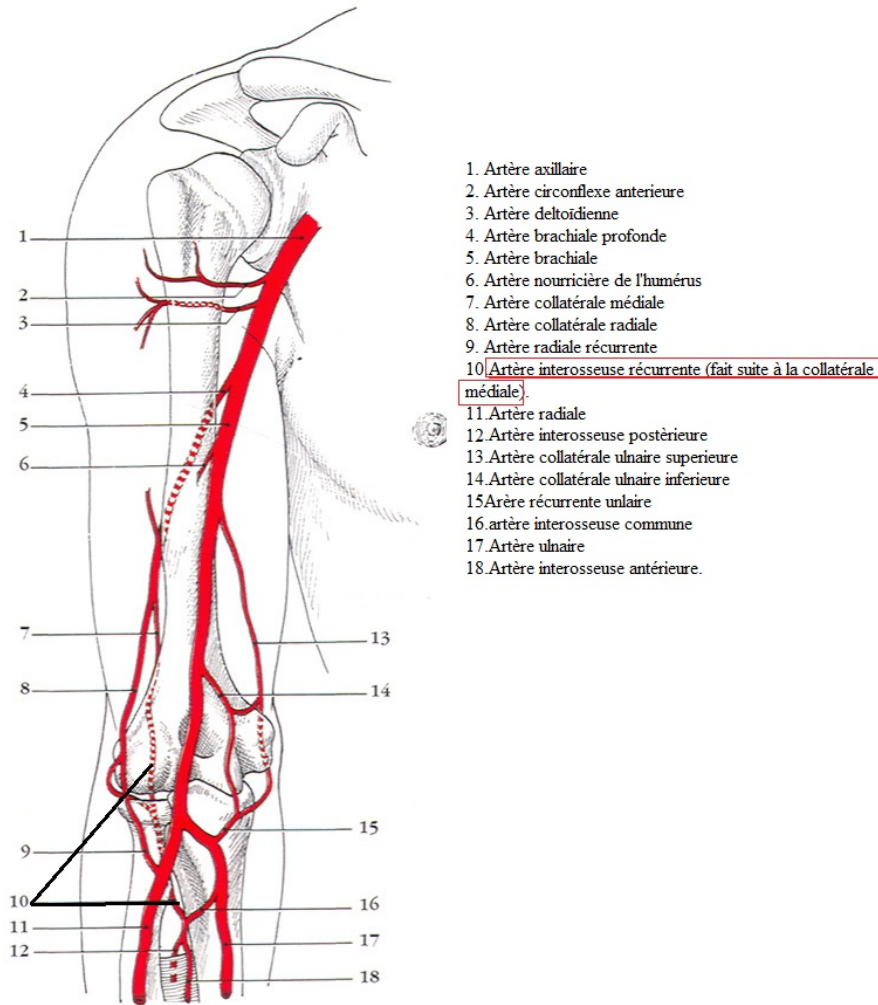
Artère Axillaire

2- L'artère brachiale (humérale):

Elle fait suite à l'artère axillaire sous le tendon du grand pectoral. Elle chemine dans le canal brachial à la face médiale de l'humérus. Elle fournit généralement quatre collatérales (l'artère profonde du bras, les artères collatérales ulnaires supérieures et inférieures et l'artère nourricière de l'humérus). L'artère profonde du bras est la collatérale la plus volumineuse de l'artère humérale. Elle s'engage avec le nerf radial dans la

gouttière radiale de l'humérus. Elle vascularise la loge postérieure du bras. Elle se bifurque en deux branches terminales : les artères collatérales moyenne et radiale.

L'artère brachiale est accompagnée par le nerf médian le long de son trajet brachial. Elle se termine en dessous de l'interligne articulaire du coude en donnant ses deux branches terminales : l'artère ulnaire et l'artère radiale.



1. Artère axillaire
2. Artère circonflexe antérieure
3. Artère deltoïdienne
4. Artère brachiale profonde
5. Artère brachiale
6. Artère nourricière de l'humérus
7. Artère collatérale médiale
8. Artère collatérale radiale
9. Artère radiale récurrente
10. Artère interosseuse récurrente (fait suite à la collatérale médiale).
11. Artère radiale
12. Artère interosseuse postérieure
13. Artère collatérale ulnaire supérieure
14. Artère collatérale ulnaire inférieure
15. Artère récurrente ulnaire
16. Artère interosseuse commune
17. Artère ulnaire
18. Artère interosseuse antérieure.

FIG. 12.11. Branches de l'a. brachiale

3- L'artère radiale

Elle naît de la bifurcation de l'artère brachiale, 3 cm en dessous de l'interligne du coude. Elle est palpable à la face antérieure de la styloïde radiale et constitue une voie de choix pour la ponction artérielle.

Elle donne des branches collatérales : rameaux musculaires, artère récurrente radiale, deux rameaux carpien (palmaire et dorsal), l'artère principale du pouce et le rameau palmaire superficiel (arcade palmaire superficielle).

Elle se termine par une anastomose avec le rameau palmaire profond de l'artère ulnaire pour donner l'arcade palmaire profonde.

4- L'artère ulnaire

C'est la branche terminale médiale de l'artère brachiale. Elle chemine dans la loge antérieure de l'avant bras accompagnée du nerf ulnaire. Elle est palpable dans le canal de Guyon. Elle donne des branches collatérales : l'artère récurrente ulnaire, le tronc des interosseuses ou artère interosseuse commune (interosseuse postérieure, interosseuse récurrente et interosseuse antérieure), les deux rameau carpiens (palmaire et dorsal) et le rameau palmaire profond (arcade palmaire profonde). Elle se termine en s'anastomosant au rameau palmaire superficiel de l'artère radiale pour former l'arcade palmaire superficielle.

2- **Vascularisation artérielle du membre inférieur**

1- L'artère iliaque externe

Elle provient de l'artère iliaque commune. Elle donne deux collatérales pariétales : l'artère circonférentielle iliaque profonde et l'artère épigastrique profonde. Elle se continue sous l'arcade crurale (ligament inguinal) par l'artère fémorale.

2- L'artère fémorale

L'artère fémorale est l'artère principale du membre inférieur. Elle fait suite à l'artère iliaque externe au-dessous du ligament inguinal. Son pouls est palpable à mi-distance entre l'épine iliaque antéro-supérieure et l'épine du pubis. Son trajet est vertical, légèrement oblique en bas et en dedans selon une ligne partant au milieu du ligament inguinal et rejoignant le condyle médial du fémur au genou. Elle repose sur le muscle ilio-psoas qui la sépare de la tête fémorale contre laquelle, elle peut être comprimée.

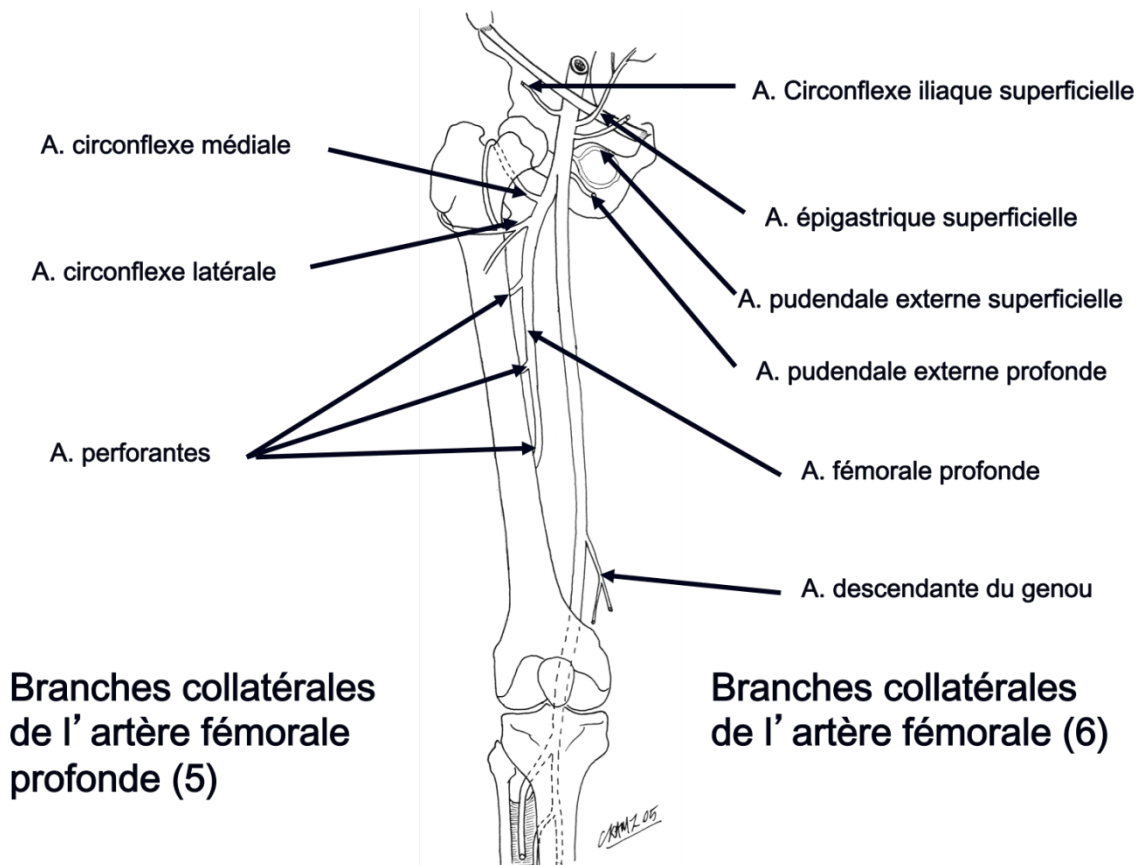
Elle donne 6 collatérales (dont 5 dans le triangle fémoral):

- 4 artères superficielles : l'artère épigastrique superficielle, l'artère circonflexe iliaque superficielle et les 2 artères pudendales externes.
- **L'artère fémorale profonde (profonde de la cuisse)** : c'est la branche collatérale principale de l'artère fémorale. Elle vascularise la cuisse. Elle naît habituellement de la face postérieure de l'artère fémorale à 4 cm sous le ligament inguinal et se dirige en profondeur en bas et en dehors vers la cuisse. Dans le triangle fémoral, elle donne 2 collatérales importantes : L'artère circonflexe latérale de la cuisse (antérieure) et l'artère circonflexe

médiale de la cuisse (postérieure). En dehors du triangle fémoral, elle fournit les artères perforantes destinées aux muscles de la cuisse.

- l'artère descendante du genou

L'artère fémorale chemine dans le canal des adducteurs, accompagnée par le nerf saphène et se continue au niveau du hiatus du grand adducteur par l'artère poplitée.



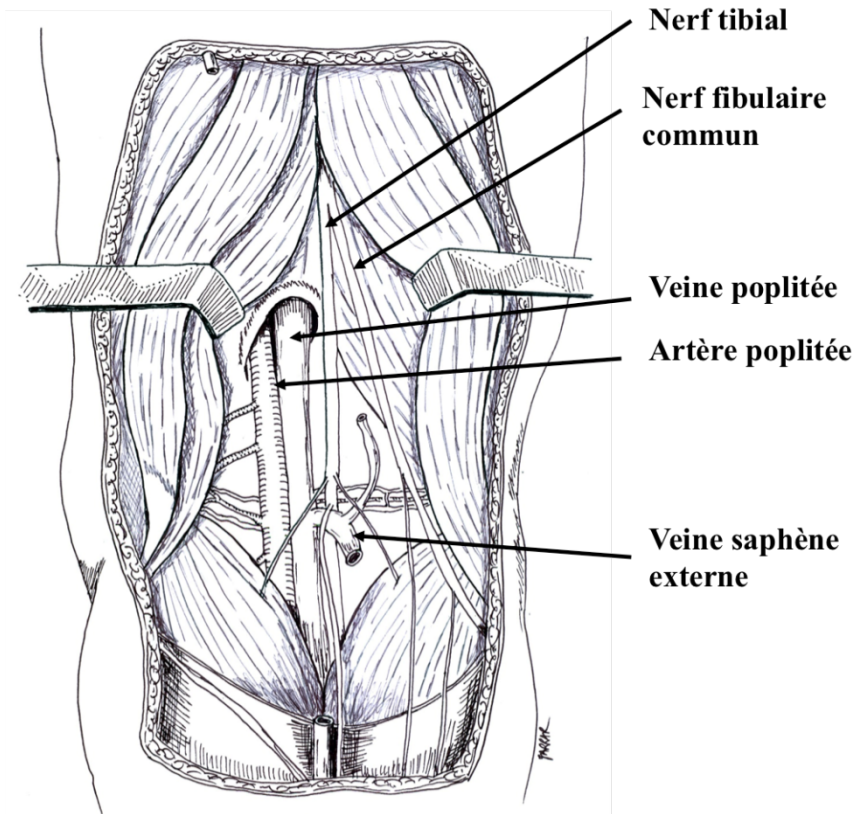
3- L'artère poplitée

Passé derrière le genou. Elle se projette sur le grand axe du creux poplité. Elle donne plusieurs collatérales :

- Branches articulaires pour le genou (Artères supéro-latérale, supéro-médiale, inféro-latérale, inféro-médiale et l'artère moyenne du genou)
- Branches musculaires (ischio-jambiers, gastrocnémiens)

Elle Répond latéralement et en arrière à la veine poplitée et au nerf tibial. Elle se termine en regard de l'arcade du muscle soléaire en se bifurquant en artère tibiale antérieure et tronc tibio-fibulaire.

L'artère poplitée peut être blessée lors d'une luxation traumatique du genou. Sa rupture entraîne une ischémie aigue de la jambe et du pied.



Artère poplitée

4- Artère tibiale antérieure

Elle constitue la branche latérale de la bifurcation de l'artère poplitée. Elle descend obliquement en bas et en dehors pour traverser l'espace interosseux vers l'avant. Elle traverse ensuite verticalement la loge antérieure de la jambe. Elle vascularise les loges antérieure et latérale de la jambe et participe à la formation du cercle artériel de la cheville. Elle se termine en donnant l'artère dorsale du pied (artère pédieuse). L'artère pédieuse est palpable au niveau de la face antérieure de la cheville. L'absence du pouls pédieux n'est pas toujours pathologique (10%).

5- Le tronc tibio-fibulaire

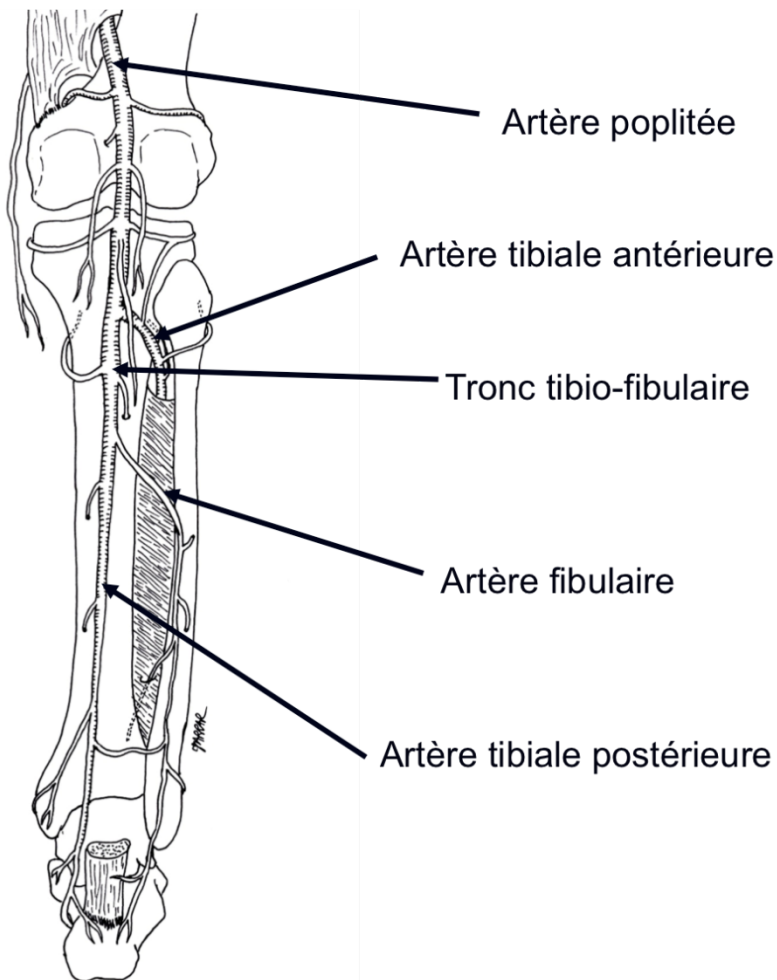
Il constitue la branche médiale de la bifurcation de l'artère poplitée. Il vascularise les loges postérieure et latérale de la jambe. Il se termine en donnant l'artère tibiale postérieure et l'artère fibulaire

L'artère tibiale postérieure

Elle descend verticalement dans la loge postérieure accompagnée de ses deux veines tibiales postérieures.

. Elle se dirige ensuite médialement vers la gouttière rétro-malléolaire médiale où elle peut être palpée (pouls tibial postérieur).

Dans le canal tarsien, elle se termine en donnant les artères plantaires médiale et latérale



Ou les patients porteurs de prothèses valvulaires mécaniques.

Des étiologies plus rares comme le myxome de l'oreillette, les cardiomyopathies non obstructives sont aussi retrouvées.

2.1.1.2. Embolies à point de départ artériel

Dans environ 10 % des cas, l'axe artériel sus-jacent est responsable de la pathologie emboligène. L'étiologie peut être un anévrisme aortique thoracique ou abdominal, mais le plus souvent, il s'agit d'un anévrisme périphérique notamment les anévrismes poplités. Les aortites sont des étiologies reconnues comme emboligènes par des ulcérations de plaques athéromateuses alors que les anévrismes présentent le plus souvent des emboles par thrombus mural.

Ces embolies sont souvent de découverte tardive, dernier épisode d'une destruction progressive et silencieuse du lit d'aval par pluie d'emboles.

2.1.1.3. Embolies paradoxales, tumorales et septiques

Ces causes sont beaucoup plus rares.

L'embolie systémique paradoxale survient en présence d'un foramen ovale perméable et d'une hypertension artérielle pulmonaire. Un embole provenant d'une thrombose veineuse profonde périphérique migre dans les cavités cardiaques droites, puis dans les cavités cardiaques gauches, à travers un foramen ovale perméable, puis dans la circulation artérielle systémique.

Les emboles néoplasiques sont très rares. Une tumeur de l'aorte à l'origine d'emboles tumoraux est retrouvée de façon exceptionnelle.

L'origine est confirmée dans ces cas par l'examen anatomopathologique.

Les emboles septiques sont souvent d'origine cardiaque (endocardite infectieuse) et rarement secondaires à la formation d'un anévrisme mycotique périphérique. Dans ces situations septiques il est important de mettre en culture les emboles extraits.

2.1.2. Embolie sur artère pathologique

Le patient est le plus souvent âgé et il présente des lésions athéromateuses fémoro-jambières. Il présente par ailleurs des antécédents cardiologiques tels qu'une pathologie mitrale ou une arythmie cardiaque par fibrillation auriculaire. L'embolie bloque la collatéralité et entraîne une ischémie sévère.

Ces embolies sont à rapprocher des thromboses aiguës car leur traitement est souvent identique.

2.1.3. Autres causes

Plus rarement l'embolie est :

- Dans le cadre d'un syndrome paranéoplasique
- un corps étranger dans les accidents du cathétérisme interventionnel ou dans un milieu de réanimation.

2.2. La thrombose

C'est la formation in situ d'un caillot sanguin, généralement sur artère pathologique. La sévérité du tableau clinique dépend de l'existence ou non d'une artériopathie sous-jacente.

2.2.1. Thromboses aiguës sur artères saines

Elles se développent en réponse à des anomalies métaboliques (trouble de la crasse sanguine) ou après une agression pariétale mécanique.

2.2.1.1. Compression extrinsèque, pièges vasculaires

Les pièges vasculaires sont des compressions extrinsèques des vaisseaux par des structures péri vasculaires. Les compressions peuvent entraîner des lésions intimes ou des dilatations anévrismales post-sténotiques exposant à des complications thrombo-emboliques.

Le *syndrome de l'artère poplitée piégée* est une compression de l'artère poplitée par un élément musculo-aponévrotique. Cette anomalie congénitale est généralement bilatérale. Cette lésion est source de thrombose et peut entraîner des embolies distales.

Le diagnostic est confirmé par des explorations dynamiques comme l'échodoppler artériel, l'artériographie et l'angioscanner des membres inférieurs.

Lors d'un *syndrome du défilé thoracobrachial*, le paquet vasculonerveux du membre Supérieur passe dans un défilé anatomique constitué de la première côte en arrière, de la clavicule et de l'insertion du muscle scalène antérieur en avant. Des anomalies anatomiques comme une hypertrophie des scalènes, la présence d'une côte cervicale surnuméraire peuvent entraîner un syndrome de la traversée thoraco brachiale

Un cliché radiologique cervical recherche systématiquement une côte surnuméraire, les autres examens complémentaires qui confirment le diagnostic sont l'électromyogramme et l'échodoppler artériel.

Une *tumeur de voisinage* peut, lors de son extension, entraîner une compression extrinsèque. La *phlegmatia caerulea* (ou phlébite bleue) est l'association d'une thrombophlébite et d'un spasme artériel par contiguïté, responsable d'ischémie aiguë.

2.2.1.2. Hyperviscosité, hypercoagulabilité

L'hyperviscosité sanguine est typique des hémococoncentrations, des grandes déshydratations, des hyperprotidémies, des hémoglobinopathies, des hyperthrombocytémies, des hyperleucocytoses et des polyglobulies.

En revanche, l'hypercoagulabilité est retrouvée dans les anomalies congénitales (déficit en anti-thrombine III, protéine S et C) ou acquises de la coagulation.

Le syndrome des anticorps antiphospholipides (SAPL) est un syndrome regroupant des thromboses artérielles et veineuses, le plus souvent récidivantes, associées à la présence d'anticorps antiphospholipides (anticoagulant circulant lupique et/ou anticardiolipine). Lorsque ce syndrome est associé à une connectivite, on parle de SAPL secondaire.

2.2.1.3. Médicaments toxiques

La prise d'oestroprogestatifs peut être responsable de thromboses artérielles, surtout si la patiente est tabagique.

Une ischémie aiguë, chez un patient présentant une thrombopénie et qui est traité par héparine non fractionnée ou plus exceptionnellement par héparine de bas poids

moléculaire, doit faire évoquer le diagnostic de *thrombopénie immunoallergique induite par l'héparine*.

Tous les *vasoconstricteurs artériels* comme les dérivés de l'ergot de seigle (ergotisme) et la cocaïne sont également thrombogéniques. Ils entraînent un spasme artériel, généralement au niveau des membres inférieurs avec le plus souvent une atteinte bilatérale.

Chez les toxicomanes, après de nombreuses injections intra-artérielles, peuvent se former des faux anévrismes artériels, sources de thromboses en plus de la vasoconstriction des toxiques injectés.

2.2.2. Thromboses aiguës sur artères pathologiques

2.2.2.1. Athérosclérose

La thrombose aiguë d'origine athéromateuse survient généralement sur un segment présentant une plaque athéromateuse sténosante. On retrouve la notion d'une claudication intermittente avec artériopathie controlatérale, il existe des facteurs de risque cardiovasculaires (Diabète, Hypertension artérielle, Tabagisme, Obésité...)

D'autres mécanismes vont favoriser la thrombose artérielle comme une hémorragie intraplaque, une hypovolémie, une anémie, une polyglobulie ou un bas débit cardiaque qui seront à corriger lors de la prise en charge.

2.2.2.2. Thrombose d'un anévrisme

La thrombose aiguë d'un anévrisme poplité est la cause la plus fréquente.

Cette complication est souvent révélatrice de la maladie anévrismale. L'anévrisme poplité peut se thromboser de façon aiguë sans détruire le lit d'aval ; mais le plus souvent, il a embolisé à bas bruit et a détruit progressivement les axes jambiers. L'ischémie se révèle alors à un stade ultime. Cliniquement, on est orienté par la présence d'une masse au niveau du creux poplité. La palpation de l'artère poplitée controlatérale retrouve un

anévrisme dans un tiers des cas. L'association à un anévrisme aortique est fréquente (dans 40 % des cas).

Les anévrismes fémoraux ou iliaques peuvent également se thromboser de manière aiguë.

2.2.2.3. *Artères pathologiques non athéromateuses*

Dans ce groupe, on retrouve les artériopathies inflammatoires et les maladies de système telles que la maladie de Takayasu et la périartérite noueuse, puis les artériopathies des artères de petit calibre telles que la maladie de Buerger et la sclérodermie.

2.2.2.4. *Thrombose de pontage*

Le diagnostic est généralement évocateur du fait des antécédents de chirurgie vasculaire. Le plus souvent, il s'agit de thrombose d'un pontage prothétique. Les pontages veineux se thromborent de façon plus progressive avec un risque d'ischémie plus faible, car la thrombose reste limitée au pontage sans extension au lit artériel d'aval.

2.3. Les traumatismes artériels

L'occlusion artérielle aiguë est la

Conséquence d'un traumatisme direct ou indirect d'un axe artériel.

Il peut s'agir d'une contusion, d'une plaie ou d'une compression.

Dans ce cas association fréquente d'un syndrome ischémique et hémorragique

2.4. La dissection aiguë de l'aorte

C'est une cause rare d'occlusion artérielle aiguë.

Lors des dissections aortiques, l'occlusion brutale, par compression du vrai chenal par le faux chenal, peut être observée sur toutes les branches artérielles de l'aorte. C'est une complication fréquente des dissections.

Le diagnostic est généralement évident, la dissection est au premier plan, devant une douleur thoracique brutale et importante. L'exclusion chirurgicale de la porte d'entrée permet de lever l'ischémie dans la plupart des cas. Le cas échéant, la décompression du vrai chenal est obtenue par une fenestration endovasculaire ou chirurgicale.

3. ANATOMIE PATHOLOGIQUE

Initialement le caillot n'adhère pas à la paroi, mais avec le temps il lui devient adhérent créant des lésions intimes, source de rethrombose après revascularisation.

La thrombose s'étend en amont pour s'arrêter habituellement à la première grosse collatérale. Elle s'étend en aval de façon extensive assez rapidement et intéresse les collatérales.

L'interruption brutale du flux artériel entraîne un ralentissement de la circulation veineuse avec risque de thrombose veineuse.

4. PHYSIO-PAHTOLOGIE

Les conséquences de l'oblitération artérielle aiguë sont de deux ordres : local et général et dépendent de la localisation, de l'étendue et de l'ancienneté de l'occlusion.

4.1. Les Conséquences locales

L'anoxie musculaire va entraîner une vasodilatation capillaire qui sera responsable d'un œdème et d'une augmentation de la pression interstitielle entraînant une stase de la circulation veineuse et lymphatique. Cette stase va elle-même être responsable de l'augmentation de l'œdème. Dans le même temps, les phénomènes d'anaérobiose vont favoriser la libération de métabolites acides qui eux-mêmes vont entraîner une vasodilatation capillaire.

Il se crée donc un cercle vicieux entraînant une augmentation de la pression interstitielle encore aggravée par le fait que les muscles de la jambe sont contenus dans des loges inextensibles. Au maximum, cet œdème sera responsable par lui-même d'un arrêt de la circulation lorsque la pression interstitielle est supérieure à la pression capillaire, caractérisant le syndrome de loge. Ces phénomènes peuvent être aggravés par la revascularisation et être à l'origine d'échecs thérapeutiques si une aponévrotomie rompant le cercle vicieux et libérant les muscles n'est pas effectuée à temps.

La résistance tissulaire à l'anoxie est très variable :

- Les nerfs sont les plus sensibles avec une souffrance à partir de la 4^{ème} heure et leur atteinte est à l'origine de la paralysie et de l'anesthésie.
- La tolérance relative du muscle strié à l'ischémie est en rapport avec sa faible demande d'énergie au repos, ses importantes réserves métaboliques (adénosine triphosphate ou ATP, créatine phosphate, glycogène) et l'éventuelle existence d'une circulation collatérale développée. Mais au delà de 6^{ème} heure une nécrose musculaire peut se produire ; les conséquences de celle-ci seront néfastes aussi bien sur le plan local que général. Le muscle strié est ainsi l'élément le plus

important de la réaction ischémique car il est susceptible d'induire des réactions métaboliques sévères (CPK, LDH, Myoglobine) au moment de la revascularisation et de transformer une affection locale en une maladie générale mettant en jeu le pronostic vital.

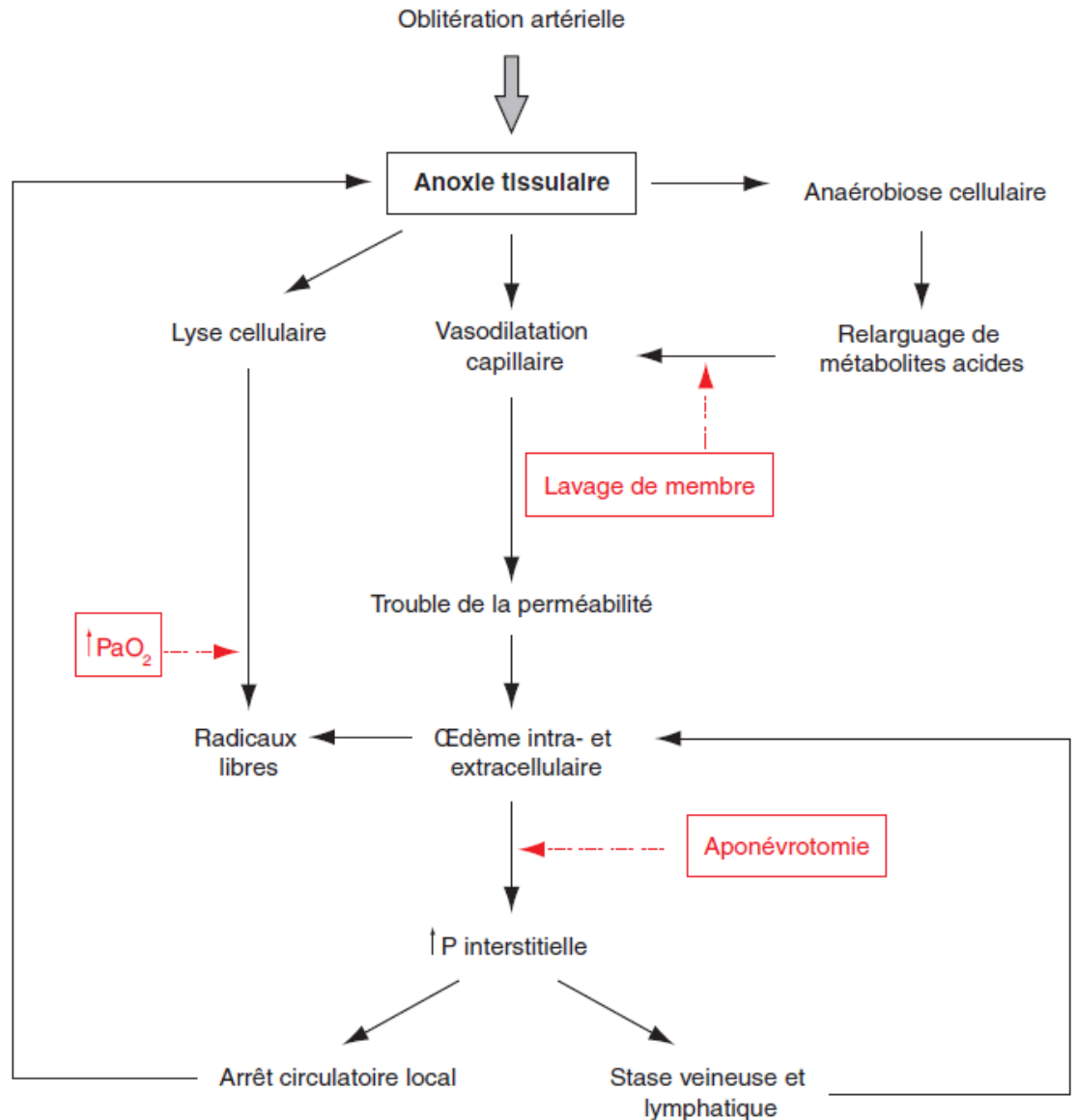
- La peau : son atteinte est tardive et de mauvais pronostic car elle témoigne de lésions sous jacentes souvent irréversibles.
- Les os.

Ces lésions sont réversibles si une revascularisation efficace intervient au cours des premières heures de l'évolution de l'ischémie.

4.2. Les Conséquences générales

Deux phases peuvent être observées après une occlusion artérielle aigue compliquée d'une ischémie sévère :

- a. Un stade de dévascularisation musculaire ou la nécrose musculaire libère dans le sang les produits du catabolisme anaérobie (lactates et pyruvates) associés aux produits de la rhabdomyolyse (potassium et myoglobine), avec les conséquences cardiaques de l'acidose métabolique et rénales de la nécrose tubulaire aigue (NTA).
- b. Le risque est maximal au moment de la levée de l'obstacle : c'est la revascularisation avec passage dans la circulation systémique des produits de dégradation cellulaire. Cette phase de revascularisation peut aggraver ou entraîner des conséquences générales, métaboliques (acidose métabolique hyperkaliémique) ou rénales (insuffisance rénale aigue par NTA secondaire à la précipitation de la myoglobine) mais aussi respiratoire avec hypoxémie aigue, micro embolies pulmonaires et troubles de l'hémostase.



Mécanismes physiopathologiques de l'ischémie aiguë. Reperfusion des membres inférieurs, création d'un cercle vicieux

5. CLINIQUE

Type de description : ischémie aigue sensitivomotricedes membres inférieurs d'origine embolique

Le diagnostic positif est clinique et généralement facile après un examen bilatéral et comparatif. Il s'agit d'un malade qui se présente en urgence pour une symptomatologie fonctionnelle évocatrice et chez qui l'examen physique va rapidement confirmer le diagnostic.

5.1. Signes fonctionnels

- La douleur : d'installation brutale, intense, à type de broiement ou de crampe étendue souvent à tout le membre.
- L'impotence fonctionnelle : aussi d'installation rapide. Le malade perd la possibilité d'utilisation de son membre à cause de la douleur mais aussi de l'ischémie nerveuse.

5.2. Signes physiques

- La pâleur
- La froideur
- Troubles sensitivomoteurs, avec au plan sensitif des paresthésies ou une anesthésie et au plan moteur une parésie ou une paralysie
- L'abolition des pouls : c'est un signe **essentiel et constant qui permet de confirmer le diagnostic.**
- Les veines superficielles sont collabées
- A un stade plus avancé des marbrures

Le tableau clinique est très caractéristique par la brutalité et l'unilatéralité des signes.

Le diagnostic positif étant fait rapidement, trois questions se posent :

- La gravité de l'ischémie
- Le siège de l'occlusion artérielle.
- L'étiologie de l'ischémie aiguë.

5.2.1. Le siège de l'occlusion artérielle

Il est précisé par l'examen clinique :

- L'examen des pouls (exemple : une abolition du pouls fémoral suggère une occlusion iliaque).
- Le niveau de modification de la chaleur locale et de l'anesthésie

Sachant que le niveau de l'oblitération artérielle est habituellement plus haut situé que le niveau des signes cliniques d'ischémie

6. LES EXAMENS COMPLEMENTAIRES

Devant une ischémie aiguë des membres certains examens complémentaires sont demandés mais ne doivent pas retarder la prise en charge thérapeutique. Ces examens ne sont pas à visée diagnostique. Le diagnostic positif est toujours clinique.

- **Le groupe sanguin**, la numération de la formule sanguine : dans le cadre du bilan préopératoire.
- **L'ionogramme sanguin** : est systématique pour détecter une hyperkaliémie.
- **Evaluation de la fonction rénale**
- **Les gaz du sang** : permettent de quantifier l'acidose métabolique qui s'associe à l'ischémie et qui s'exagère avec le temps.
- **Le Bilan d'hémostase** : est utile pour contrôler l'efficacité du traitement anticoagulant ou si nécessaire fibrinolytique.
- **L'échographie Doppler artériel** n'est pas nécessaire pour le diagnostic de l'ischémie aiguë qui reste **CLINIQUE**. Il est surtout utile dans l'évaluation des résultats postopératoires immédiats.
- **Les opacifications artérielles (Arteriographie, angioscanner,Angio IRM)** : leur indication n'est pas systématique. Elles sont inutiles en cas d'ischémie aiguë par embolie sur artère saine car les renseignements obtenus à partir de la seule clinique sont suffisants pour entamer le volet thérapeutique. Elles sont par contre nécessaires en cas de thrombose sur artérite ou de traumatismes vasculaires complexes. Quand elles sont réalisées, elles montrent le niveau de l'arrêt et son étendue et permettent d'apprécier la qualité du reste du lit artériel et de la circulation collatérale. Ces examens ne doivent pas retarder le traitement et en cas de besoin on peut s'aider d'une artériographie préopératoire sur table d'opération.
- **L'ECG** : est demandé dans le cadre du bilan préopératoire et peut orienter vers une étiologie (arythmie, infarctus du myocarde....).
- **La Radio Du Thorax** : peut montrer une anomalie de la silhouette cardiaque et orienter vers une origine embolique, ou montrer un élargissement du médiastin orientant vers une dissection aiguë de l'aorte.
- **Autres Examens** : d'autres examens peuvent être nécessaires dans certaines situations particulières (échocardiographie, TDM ...) surtout pour résoudre un problème étiologique.

7. EVOLUTION

Sans traitement:

a- L'aggravation est la règle :

- Localement, des signes cutanés à type de marbrures, de cyanose et d'œdème apparaissent, les masses musculaires augmentent de volume du fait de l'œdème et deviennent tendues et douloureuses. Enfin, les troubles trophiques à type de phlyctènes puis de gangrène s'installent traduisant l'irréversibilité de l'ischémie.
- Sur le plan général, un syndrome toxique s'installe, il est d'autant plus sévère que la masse musculaire souffrante est importante et que la durée de l'ischémie a été longue. Il met en jeu le pronostic vital du patient.

b- La résolution spontanée en raison d'une fibrinolyse physiologique efficace reste exceptionnelle.

8. LES FORMES CLINIQUES

8.1. Les formes topographiques :

toutes les artères peuvent être le siège d'oblitération. Plus l'artère lésée est proximale plus le tableau est bruyant et les conséquences fâcheuses. Il existe des formes bilatérales par obstruction de l'aorte ou des deux iliaques en même temps (thrombose aortique aigue). Elles sont particulièrement sévères en raison l'importance de la masse musculaire ischémisée et de l'ischémie pelvienne et colique souvent associée. Les manifestations générales sont au premier plan et le pronostic vital immédiat du patient est sévèrement engagé.

8.2. Les formes étiologiques

La recherche de l'étiologie est basée sur l'interrogatoire, les antécédents et l'examen clinique qui permettent souvent un diagnostic initial. L'électrocardiogramme de base et la radiographie du thorax, une échocardiographie simples à réaliser en préopératoire peuvent aider à établir le diagnostic étiologique.

Ce bilan initial, s'il reste négatif sera complété après la revascularisation du membre.

Les embolies : sont la cause la plus fréquente d'ischémies aigues graves des membres inférieurs, elles représentent 40% du total des cas d'ischémie Aigue.

Les embolies à point de départ cardiaque :

- AC/FA (50 à 70%), flutter, autres troubles du rythme.
- cardiopathies ischémiques
- anévrismes du VG
- valvulopathies (mitrales +++), Rao
- endocardites infectieuses
- myxomes de l'OG
- prothèses valvulaires.

Les embolies à point de départ vasculaire :

- Anévrisme artériel
- Plaques athéromateuses
- thrombus mural d'anévrisme
- ulcère artériel
- embolie paradoxale : compliquant une thrombose veineuse profonde, elles nécessitent l'existence d'une cardiopathie avec shunt droit – gauche intracardiaque.

Thromboses : les thromboses artérielles aigues représentent 60% des cas. Elles surviennent généralement sur des artères pathologiques, athéromateuses en particulier et se présentent sous la forme d'une symptomatologie moins aigue. Beaucoup plus rarement elles apparaissent sur des artères antérieurement saines.

Les étiologies des ischémies artères pathologiques sont :

- athérome
- artériopathie inflammatoire
- maladie du système
- thrombose de pontage
- poplitée piégée
- compression extrinsèque
- syndrome de la traversée thoraco-brachiale
- kyste adventitial
- artérite radique

Les étiologies des ischémies sur artère saines sont :

- Etats d'hypercoagulabilités : déficits en antithrombine III hyperfibrinémie, hyperviscosité, polyglobulie, hyperplaquettose, syndrome néphrotique, anticoagulants circulants, syndromes des antiphospholipides, thrombopénie à l'héparine et les causes médicamenteuses.

Traumatismes artériels : Peuvent être secondaires à : un accident de la voie publique, actes d'agression ou d'automutilation ou iatrogènes.

8.3. Les formes symptomatiques

L'importance de la symptomatologie clinique est fonction de l'importance de l'artère oblitérée et de la circulation collatérale.

Des formes mineures peuvent se voir, elles sont l'apanage de certaines occlusions artérielle aigues sur artères pathologiques en raison d'une circulation collatérale efficace.

8.4. Les formes graves

Signes de gravité :

Signes locaux : paralysie, douleur à la palpation des masses musculaires

Signes généraux :

- Atteinte rénale (insuffisance rénale, anurie)
- Atteinte cardiaque et trouble du rythme
- Atteinte respiratoire
- Acidose métabolique hyperkaliémique

Siège de l'occlusion : thrombose aigue de la fourche aortique.

CLASSIFICATION DE RUTHERFORD

Selon la classification du Joint Council of the Society for Vascular Surgery and the North American Chapter of the International Society for Cardiovascular Surgery, on distingue trois degrés d'ischémie aiguë, par ordre croissant de gravité :

- **I-viable**: le membre n'est pas directement menacé, il n'y a pas de douleur ischémique permanente, ni de déficit neurologique, le temps de recoloration cutané est quasi-normal,

les flux artériel et veineux sont perçus au doppler à la cheville, mais le flux artériel est anormal (monophasique)

• **II- menaçante** : subdivisée en deux catégories ; l'ischémie reste réversible, le sauvetage du membre est possible si le traitement est rapide.

Il y a des douleurs ischémiques, les signaux doppler artériels sont absents :

- le *degré IIA, ou discrètement menaçant*. Les patients ont des troubles neurologiques modérés (engourdissement, parésie limitée), mais n'ont pas de douleurs ischémiques continues

- le *degré IIB, ou immédiatement menaçant*. Les patients présentent des troubles neurologiques importants (paralysie, anesthésie), avec des douleurs ischémiques permanentes.

III irréversible : l'amputation est inévitable, les troubles sensitivomoteurs sont profonds. On retrouve une absence de recoloration cutanée, des marbrures, des phlyctènes ou une nécrose. Il n'y a aucun signal artériel et veineux au doppler

9. LE DIAGNOSTIC DIFFERENTIEL

Il se pose exceptionnellement. L'examen physique redresse souvent rapidement le diagnostic.

Devant une douleur :

- lombosciatique
- une thrombose veineuse profonde
- une myosite

Devant une paralysie :

- AVC
- compression médullaire.

La phlégmatio-coerulea qui associe un syndrome ischémique et un syndrome phlébitique peut prêter à confusion avec l'ischémie aiguë d'origine artérielle. Néanmoins, l'œdème

important et la cyanose présents dès le départ dans la phlégmatio-coerulea permettent d'éliminer l'oblitération artérielle aiguë comme premier moyen du syndrome ischémique. L'écho-doppler et veineux en urgence est important au diagnostic.

10. LE TRAITEMENT

L'ischémie aiguë du membre est une urgence médico-chirurgicale. Les bons résultats ne peuvent être assurés que par une prise en charge précoce, idéalement avant la 6^{ème} heure.

10.1. Buts :

- Sauver le membre
- Préserver le pronostic vital
- Prévenir les récurrences

10.2. Moyens :

a-La réanimation

- Traiter un état de choc quand il existe.
- Traiter le syndrome de revascularisation : Traiter l'acidose et l'hyperkaliémie (alcalinisation des urines, furosémide, épuration extra-rénale)
- Lutte contre la douleur : nécessite souvent le recours aux dérivés morphiniques

b- L'héparinothérapie

Elle est administrée dès le diagnostic posé. Le premier médecin à faire le diagnostic doit administrer la première à la dose de 5000 unités IV.

Elle permet de :

- Limiter de l'extension de la thrombose.
- Prévenir une autre embolie.
- Prévenir thromboses veineuses.
- Prévenir la rethrombose en postopératoire.

c- La thrombolyse

C'est l'utilisation de fibrinolytiques tels que l'urokinase, la streptokinase et le TPA. La thrombolyse n'est indiquée que dans des cas bien sélectionnés.

La chirurgie

- **L'embolectomie** : c'est l'ablation du caillot sanguin par la sonde à ballonnet de Fogarty.

C'est un geste réalisable sous anesthésie locale ou locorégionale. Souvent réalisé par un abord fémoral dans le triangle de Scarpa ou poplité pour les membres inférieurs et par abord huméral au pli du coude pour les membres supérieurs.

C'est le traitement de choix des occlusions artérielles aiguës d'origine emboliques.

- **Les interventions de restauration (pontages vasculaires) :**

Il existe deux types de pontages :

Pontage anatomique : qui suit le trajet normal des axes vasculaires

Et les pontages extra anatomiques qui ne suivent pas le trajet habituel des artères.

Le rôle du pontage est d'apporter du sang à l'axe vasculaire en court-circuitant la lésion cela suppose un axe donneur sain et un axe receveur perméable et sain.

Pour réaliser ce pontage on dispose du matériel prothétique (prothèse PTFE ou Dacron) et du matériel autologue veineux

A l'étage aorto-iliaque la revascularisation est souvent assurée par les pontages extra-anatomiques : pontages axillo-fémoraux ou pontages croisés.

A l'étage fémoro-poplité elle est assurée par les pontages fémoro-poplités ou fémoro-jambiers (anatomique).

- **La réparation artérielle** : est utilisée en cas de traumatisme et de plaies artérielles.
- **Le lavage de membre** : est réalisé en injectant à travers l'artériotomie d'une solution de sérum physiologique hépariné enrichi en substrats nutritifs (glucose, glutamate, aspartate), en substance tampon, en vasodilatateurs et sont pauvres en calcium et en potassium. La solution est par la suite récupérée à travers une veinotomie réalisée au niveau de la veine adjacente. Le lavage du membre est indiqué quand la levée de l'oblitération artérielle est réalisée tardivement dans le but de prévenir ou de limiter le syndrome de revascularisation. Le lavage est indiqué surtout dans les formes graves.

- **Les aponévrotomies** : permettent de diminuer les complications ischémiques liées à l'œdème majoré lors de la reperfusion et de prévenir le syndrome de revascularisation local.
- **L'amputation** : indiquée d'emblée dans les ischémies dépassées ou secondairement en cas d'échec du geste de revascularisation.

10.3. Indications

L'ischémie aigue est toujours une urgence chirurgicale.

Cependant les indications dépendent de cinq facteurs :

- Le degré de l'ischémie.
- L'état du lit artériel.
- Le siège de l'oblitération artérielle.
- L'ancienneté de l'ischémie.
- L'état cardiovasculaire sous-jacent et l'état général du malade.

Schématiquement :

- Dans l'embolie sur artère saine → embolectomie à la sonde de Fogarty.
- Dans la thrombose ou embolie sur artères pathologiques → chirurgie restauratrice.
- Dans les traumatismes → réparation artérielle.

Cas particuliers :

- Cas vu tardivement : amputation d'emblée.

10.4. Traitement étiologique :

Il s'adresse au traitement de la cause de l'oblitération artérielle aiguë dans le but de prévenir les récives (cardiopathie emboligène, anévrisme de l'aorte, artérite chronique).

10.5. Pronostic

- Le pronostic vital est fonction :
 - De la durée d'ischémie
 - De la masse musculaire ischémique

La mortalité est proche de 25 %.

- Le pronostic fonctionnel du membre est fonction :

- De la durée d'ischémie
 - De l'atteinte de la microcirculation
- Le taux global d'amputation atteint 20 %.

11. CONCLUSION

L'ischémie aiguë des membres est une urgence médico-chirurgicale, elle impose un diagnostic et un traitement précoces. Son pronostic reste sombre avec un taux d'amputation de 20% et un taux de mortalité de 10%.